

Histological study for effect of Carbamazepine drug on the developing brain at day 13 of pregnancy of *Mus musculus*

دراسة نسجية لتأثير عقار الكاربامازيبين على تكوين الدماغ في اليوم الثالث عشر من الحمل في الفأر الابيض

شيماء مالك ياسر¹ أكرم يوسف ياسر² نهلة عبد الرضا البكري³
¹ قسم علوم الحياة كلية التربية للعلوم الصرفة² كلية طب الأسنان
جامعة كربلاء³ كلية التربية ابن الهيثم جامعة بغداد

الخلاصة

يعد الصرع epilepsy احد الاضطرابات العصبية الشائعة، اذ يوجد حوالي 50 مليون شخص بالعالم مصاب بالصرع، ويعد عقار الكاربامازيبين احد العقاقير التي تتناولها الأم المصابة بالصرع والذي يعد من العقاقير الشائعة التي توصف للمرأة الحامل. تهدف الدراسة الحالية لمعرفة تأثير عقار الكاربامازيبين في تكوين الدماغ في اليوم الثالث عشر من الحمل. استخدم في هذه التجربة 50 أنثى حامل من الفأر الأبيض. قسمت الفئران الى مجموعتين مجموعة تحكمت جرعت بمحلول الملح الفسيولوجي واخرى مجموعة معاملة جرعت بعقار الكاربامازيبين بتركيز 15ملغم / كغم . جمعت الاجنة من ارحام الاناث الحوامل بعد شقها لاستخراج الاجنة . ثبتت الاجنة في محلول البوين . ولونت المقاطع النسجية المقطعة بسماكة 5-8 مايكرون بملون الهيموتوكسلين والايوسين .

اظهرت نتائج البحث تمايزا واضحا لنسيج جدار الدماغ اذ كانت الظهارة العصبية مكونة من طبقة البطانة العصبية والطبقة الغطائية والطبقة الحافية ، تمثل الطبقة الغطائية المادة السنجابية المستقبلية ، وتمثل المنطقة الحافية المادة البيضاء المستقبلية . كانت خلايا البطانة العصبية لمجموعة المعاملة غير نشطة انقساميا ، اما الطبقة الغطائية فكانت خلاياها متباينة الشكل وغير منتظمة الترتيب مع وجود حالات تنكس وتنخر وتجميع للخلايا محدثا فراغات في المنطقة اضافة الى وجود خلايا ميتة ، اما الطبقة الحافية فلوحظ تبعر للخلايا فيها مع فقدان حالة التنظيم ، اما في الدماغ المتوسط فقد ظهرت حالات من نقص التنسج في الطبقة الغطائية اضافة الى التنكس والتنخر وتجميع للخلايا وظهور فراغات في الطبقة الحافية مع فقدان تنظيم خلاياها ، اما الدماغ الخلفي فقد لوحظ بالاضافة الى الحالات السابقة الذكر في الدماغ الامامي والدماغ المتوسط اضمحلال في الخلايا وحدوث نزف دموي خفيف .

الاستنتاجات : ادى استخدام عقار الكاربامازيبين تركيز 15ملغم/كغم في جنين عمر 13 يوما من الحمل الى ظهور اضرار نسجية في طبقات الدماغ .

SUMMARY

Epilepsy is considered as one of the common neurological disorders.

About 50 million persons have affected by epilepsy .Carbamazepine is one of the common drugs used by pregnant women with epilepsy. The aim of the present study is to investigate the effect of carbamazepine on the process of brain development during day 13 of pregnancy.

Fifty pregnant albino mice have been used. They were divided into two groups. The control group that had been orally drenched with normal saline. The other group was treated group that had been given 15 mg/Kg of Carbamazepine orally. The fetuses have been collected after killing of the mice. Boun's solution was selected as fixative. 5-8 μ m thick sections from the fetuses were cut to be stained with hematoxylin and eosin.

The results have demonstrated a differentiation for the tissue of the brain wall. The neuroepithelium was consisting of Ependymal, mantle and marginal layers . The mantle layer was representing the future grey matter, while the marginal layer will be differentiated to be the white matter. In the treated group the cells of the mantle layer were irregular with areas of degeneration and necrosis. The cells of the marginal layer were disarrayed with spaces between the cells. For the hindbrain there was considerable reduction in the size of the cells with patches of haemorrhage. As well as the chances that occur in brain wall.

المقدمة

يعد الدماغ (Brain) احد اجزاء الجهاز العصبي المركزي (Central Nervous System) وله دور كبير في التأثير على وظيفة اجهزة الجسم الاخرى (1) ، وإن الدماغ يتأثر وبسرعة بالعوامل المسببة لحدوث تشوهات الجهاز العصبي المركزي Malformation of the Central Nervous System ومن هذه العوامل : الاشعاع Radiation والعوامل الخامة Infectious Agents كأصابة الأم الحامل بالحصبة الالمانية خلال المراحل المبكرة من الحمل و Other viral infections and Hyperthermia والعوامل الكيميائية Chemical Agents والهormones و امراض الأم Maternal Disease كالسكري Diabetes ونقص التغذية Nutritional Deficiencies والسمنة Obesity و Hypoxia والمعادن الثقيلة Heavy metals كالزئبق العضوي والعقاقير Drugs (2) ،لقد حظي تأثير العقاقير في احداث تشوهات في الدماغ بجانب كبير من الدراسات منها دراسة (3) على الفأر الابيض Mus musculus حيث استخدم فالبروات الصوديوم Sodium valproate المستخدم في علاج حالات الصرع وعقار المبنذازولMebendazole المستخدم في علاج طفيليات الاسكارس والدودة الدبوسية إذ اظهرت هذه العقاقير تأثيرات نسيجية في تكوين الدماغ .

كما وجد بعض الباحثين عند تعرض الجنين للعقاقير المضادة للصرع(Aantiepileptic drugs (AED) هناك انخفاض معنوي في معدل محيط الرأس وبالأخص عند تناول عقاقير صرع متعددة Polytherapy (4) .
للعقاقير المضادة للصرع تأثير في موت الخلايا المبرمج Apoptosis في الدماغ وهو العملية التي تحذف فيها الاعصاب غير الناجحة في الجهاز العصبي النامي وتميز كظاهرة منتظمة في نمو الدماغ ، ان المركبات التي تستخدم كمسكنات Sedatives ومخدرات Anesthetics او مضادات للاختلاج Anticonvulsants في الطب تهيج تقدم موت الخلايا المبرمج apoptotic وneurodegeneration خلال نمو الدماغ عندما تعطى للقوارض غير الناضجة (5, 6, 7, 8, 9, 10) . وضعت هذه الدراسة لمعرفة تأثير عقار الكاربامازيبين تركيز 15 ملغم / كغم على تكوين دماغ جنين الفأر الأبيض في اليوم الثالث عشر من الحمل .

المواد وطرائق العمل

العقار المستخدم

استخدم في هذه الدراسة عقار Carbamazepine المنتج في سويسرا لصالح شركة نوفارتس Novartis pharma AG, Basle, Switzerland والذي يستخدم كعلاج مضاد للصرع Antiepileptic والمادة الفعالة-5H-dibemzo [b,f] azepine-carboxamide و5- وكل قرص يحتوي 200 ملغم.

تصميم التجربة

تضمنت التجربة استخدام 50 انثى فأر ابيض ، اختيرت الفئران بعمر (2.5-3) شهر كان معدل اوزانها (25)غم، وكانت بحالة صحية جيدة، وضعت الحيوانات تحت ظروف مختبرية ملائمة من حيث درجة الحرارة والتهوية والاضاءة (11) قسمت الفئران الى مجموعتين وكالاتي:

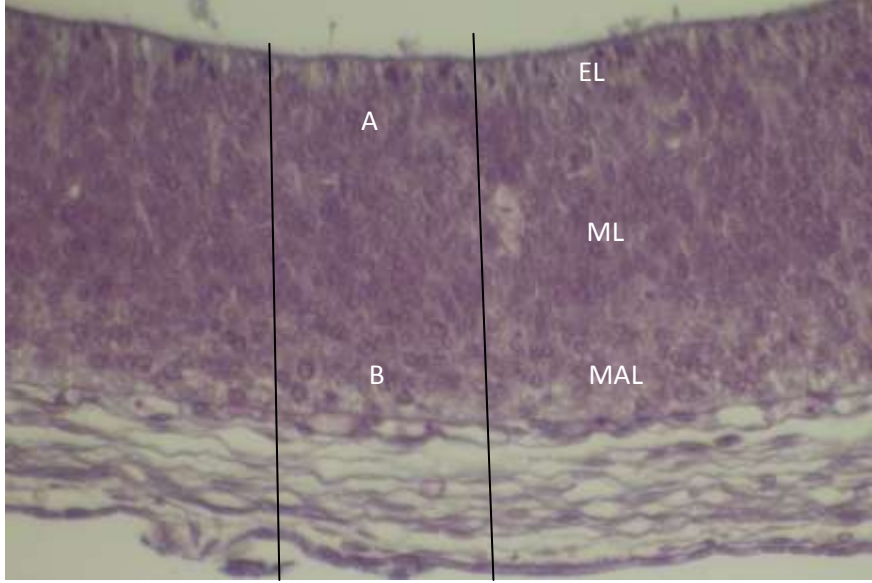
اولاً: مجموعة التحكم : شملت (15) انثى حامل جرعت المحلول الملحي الفسيولوجي (Normal Saline (Nacl 0.9% .
ثانياً: مجموعة المعاملة: شملت(35) انثى حامل جرعت عن طريق الفم عقار الكاربامازيبين carbamazepine بتركيز 15ملغم/ كغم من وزن الجسم ابتداءً من اليوم الذي تظهر فيه السداة المهبليّة .

وضعت ثلاث اناث مع ذكر واحد في كل قفص طوال ساعات الليل تم التأكد من حصول التزاوج في صباح اليوم التالي من خلال ملاحظة وجود السداة المهبليّة Vaginal plug بعدها عزلت الاناث التي امتلكت السداة المهبليّة واعتبر اليوم الذي لوحظ فيه السداة المهبليّة هو اليوم صفر من الحمل واليوم الذي يليه هو اليوم الاول من الحمل (12, 13) .

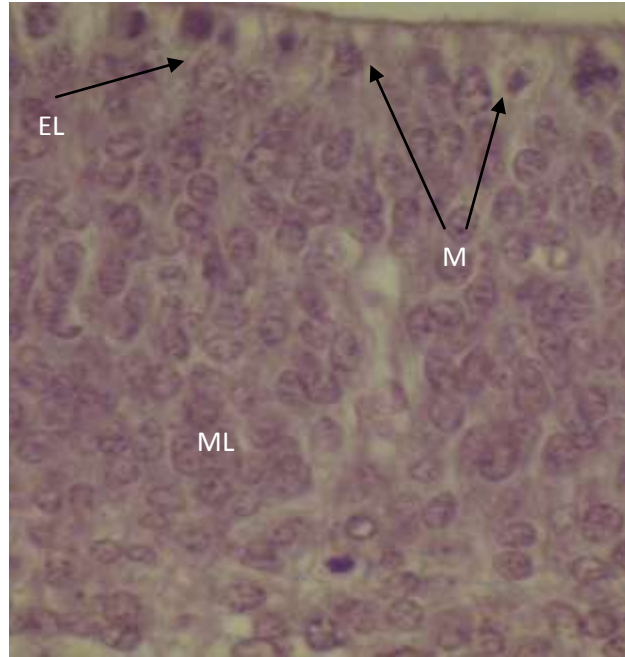
استخدمت مادة الكلوروفورم المخدرة لقتل الاناث الحوامل في اليوم الثالث عشر من الحمل لكلا المجموعتين وضعت الاجنة في مثبت بوين المائي Aqueous Bouins وبقيت فيه لمدة (12-24) ساعة.
تم تحضير المقاطع النسيجية بسماكة 5-8 مايكرون ولونت بملون الهيموتوكسيلين والايوسين .

النتائج

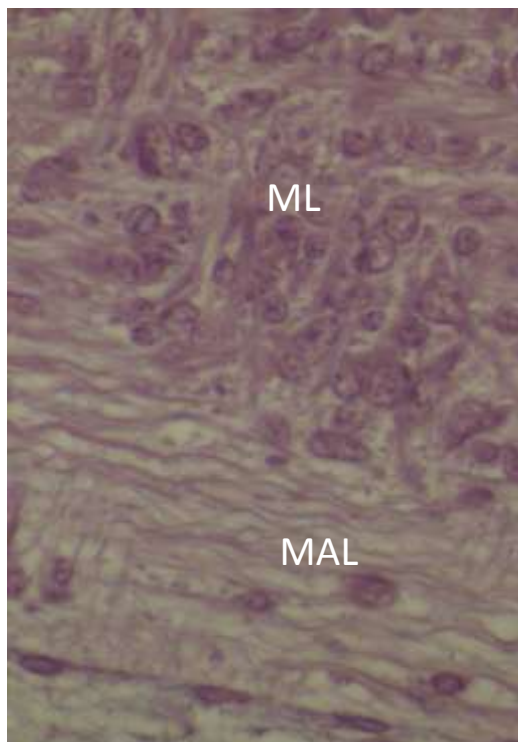
اظهرت نتائج الدراسة الحالية في مجموعة التحكم وجود تمايزا واضحا في نسيج جدارالدماغ المتمثل بالظهارة العصبية فالخلايا المولدة قرب تجويف الدماغ تكون نشطة انقساميا وتترتب حول التجويف مكونة طبقة البطانة العصبية Ependymal layer ، اما الخلايا المتكونة من انقسامات الخلايا المولدة فتتجمع مشكلة طبقة تدعى الطبقة الغطائية Mantle layer ، تليها منطقة محيطية تدعى الطبقة الحافية Marginal layer ولا تدخل في هذه المنطقة نوى الطبقة الغطائية ، تمثل الطبقة الغطائية المادة السنجابية المستقبلية Prospective gray matter ، وتمثل المنطقة الحافية المادة البيضاء المستقبلية Prospective white matter . وتكون معظم خلايا البطانة العصبية كروية الشكل Spherical cells تقريبا وبحالة نشطة انقساميا ، اما الطبقة الغطائية فتكون معظم خلاياها كروية الشكل ذات نوى مركزية الموقع وكروية الشكل ايضا اما خلايا الطبقة الحافية فتكون متداخلة مع الجزء السفلي من الطبقة الغطائية ، وتكون كروية الشكل متباعدة ، ومن الجدير بالذكر وضوح حالة من التنظيم Organized في الخلايا المكونة للطبقات اعلاه (شكل 1 و 2) .



شكل 1 : مقطع طولي في الدماغ الامامي لجنين فأر عمر 13 يوم من الحمل ، من مجموعة التحكم لاحظ ، طبقة البطانة العصبية EL ، الطبقة الغشائية ML ، الطبقة الحافية MAL (ملون H & E) ، 40X .

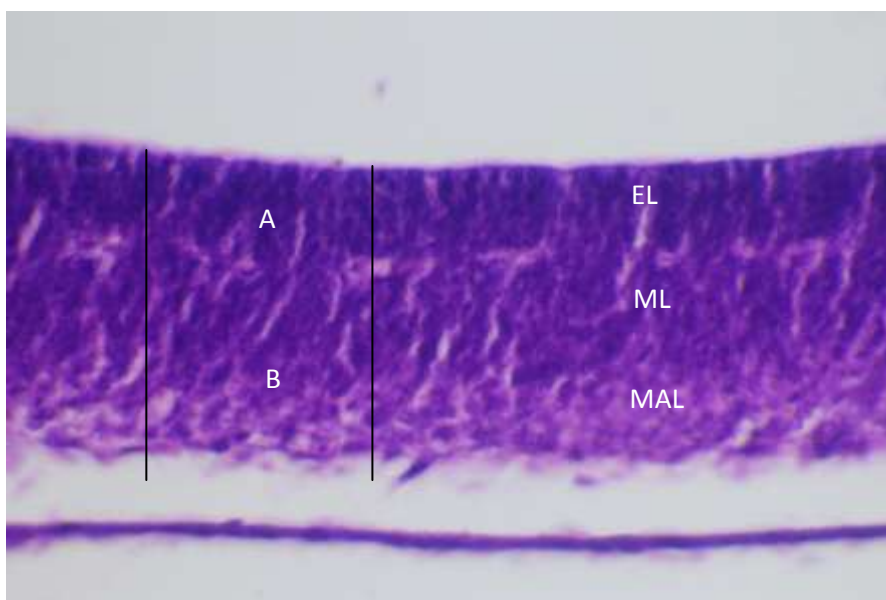


شكل 2 : A – الجزء A من شكل 1 ويمثل طبقة البطانة العصبية EL والطبقة الغشائية ML ، لاحظ الخلايا النشطة انقساميا M في طبقة البطانة العصبية ، 100X .

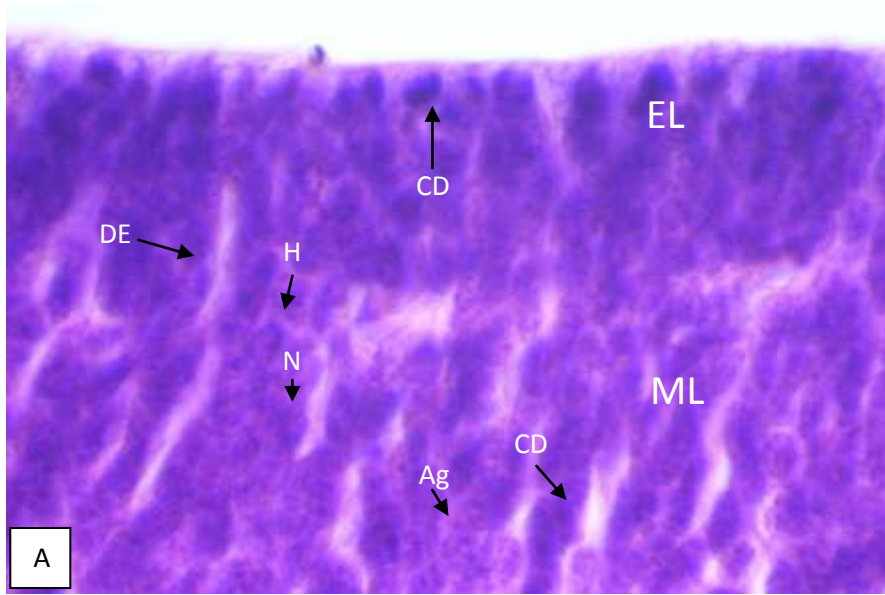


B- الجزء B من شكل 1 ويمثل الطبقة الغشائية ML ، والطبقة الحافية MAL ، 100X .

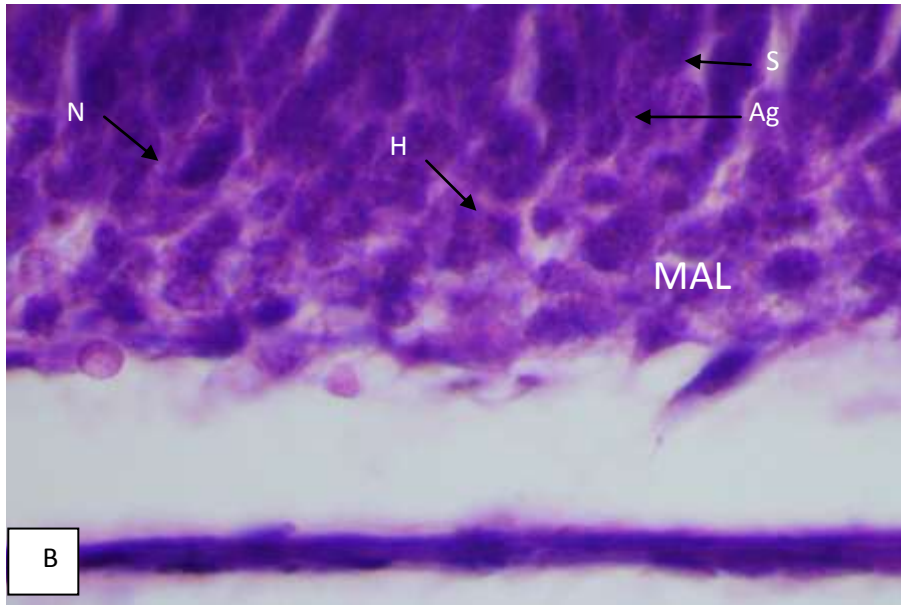
اما بالنسبة لجدار الدماغ الامامي في حالة المعاملة بعقار فقد لوحظ انه يتكون من طبقات الجدار الثلاثة (البطانة العصبية ، الغشائية ، الحافية) مع اضرار نسجية فيه (شكل 3) .



شكل 3- مقطع طولي في الدماغ الامامي لجنين فأر عمره 13 يوم من الحمل ، من المجموعة المعاملة بعقار الكاربامازيبين تركيز 15 mg/kg ، لاحظ الضرر في طبقة البطانة العصبية EL ، الطبقة الغشائية ML ، الطبقة الحافية MAL ، ملون (H & E) ، 40X .

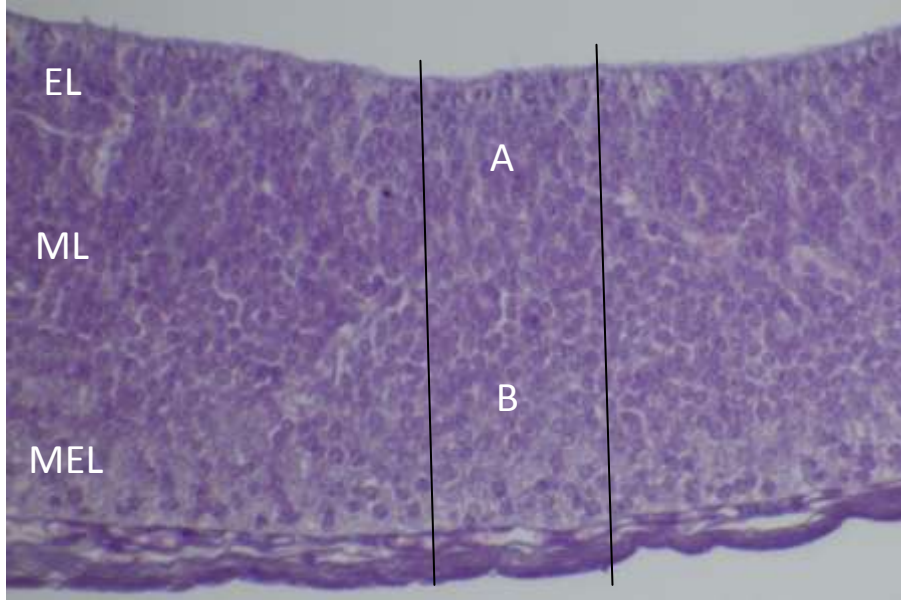


شكل 4 : الجزء A من شكل 3 ويمثل طبقة البطانة العصبية EL والطبقة الغشائية ML ، 100X

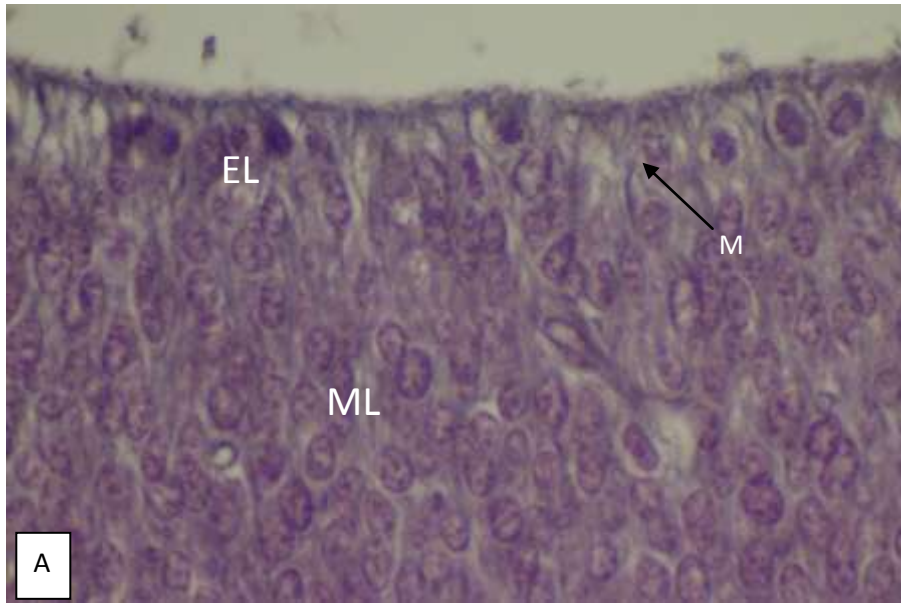


شكل 4: الجزء B من شكل 3 ويمثل الطبقة الغشائية ML و الطبقة الحافية MAL ، 100X .

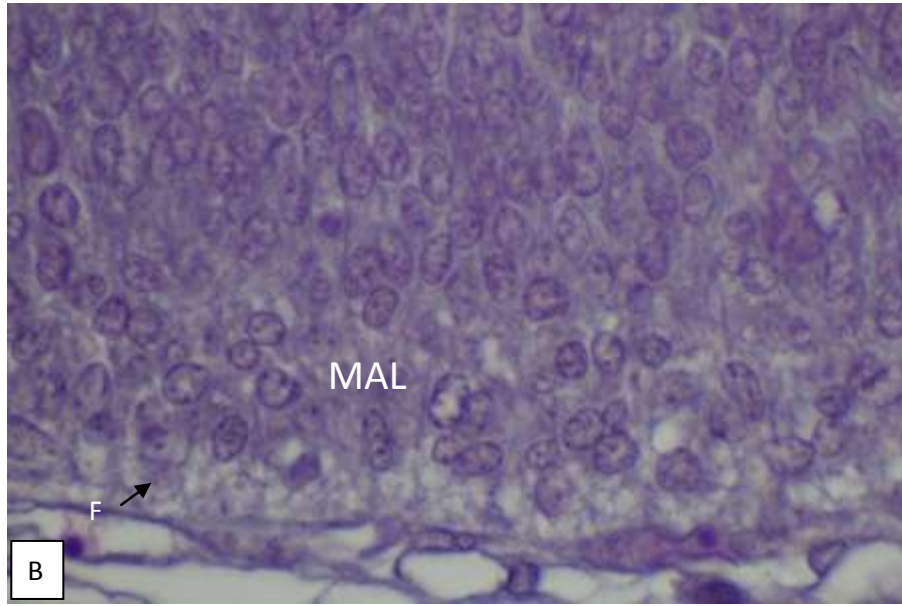
لاحظ في A و B الخلايا غير منتظمة الترتيب ، تنكس DE ، تنخر Necrosis ، تجمع الخلايا Ag ، موت الخلايا CD ، الفراغات S ، نقص التنسج H ، 100X .
اما بالنسبة لجدار الدماغ المتوسط في حالة التحكم فهو مكون من ثلاث طبقات ايضا (البطانية ، الغشائية ، الحافية) ولا يختلف تركيبه النسجي عن جدار الدماغ الامامي في حالة التحكم مع ظهور خفيف للالبياف العصبية في الطبقة الغشائية (شكل 5 و 6) .



شكل 5: مقطع طولي في الدماغ الوسطي لجنين فأر عمر 13 يوم من الحمل ، من مجموعة التحكم لاحظ ، طبقة البطانة العصبية EL ، الطبقة الغشائية ML ، الطبقة الحافية MAL ، ملون (H & E) ، 40X .

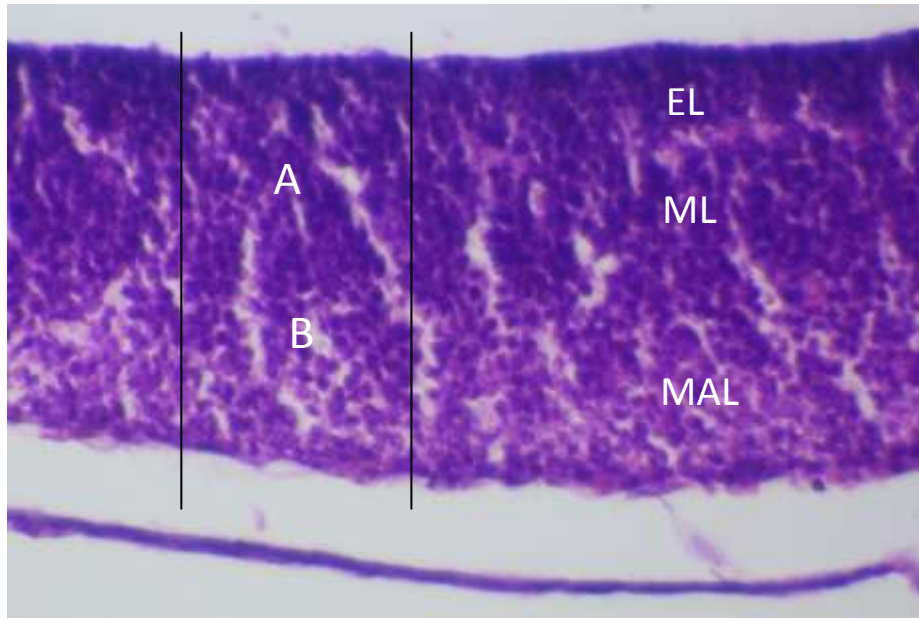


شكل 6 : A – الجزء A من شكل 5 ويمثل طبقة البطانة العصبية EL والطبقة الغشائية ML ، لاحظ الخلايا النشطة انقساميا M ، 100X .



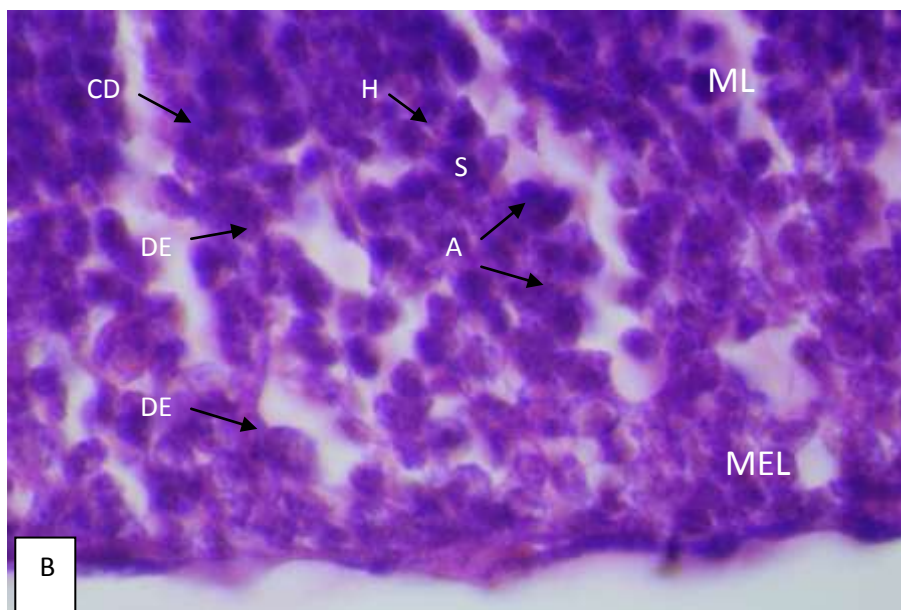
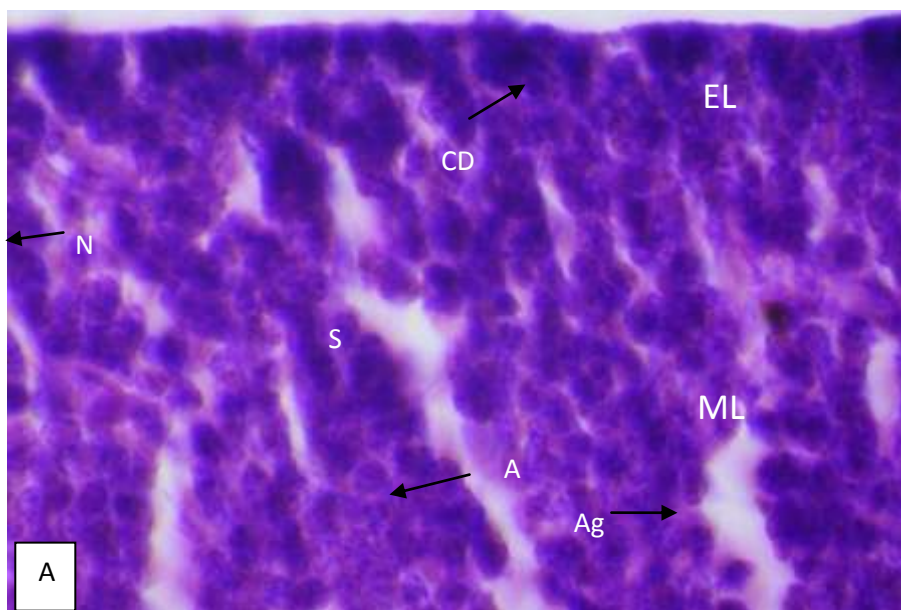
شكل 6: B- الجزء B من شكل 5 . ويمثل الطبقة الغطائية والطبقة الحافية ، لاحظ ، الالياف fibers ، 100X .

اما بالنسبة لجدار الدماغ المتوسط في حالة المعاملة بالعقار فهو يتكون من نفس طبقات جدار الدماغ في مجموعة التحكم مع وجود اضرار نسجية فيه (شكل 7) .



شكل 7: مقطع طولي في الدماغ الوسطي لجنين فأر عمر 13 يوم من الحمل ، من المجموعة المعاملة بعقار الكاربامازيبين تركيز 15 mg/kg ، لاحظ الضرر في طبقة البطانة العصبية EL ، الطبقة الغطائية ML ، الطبقة الحافية MAL ، (ملون H & E) ، 40X .

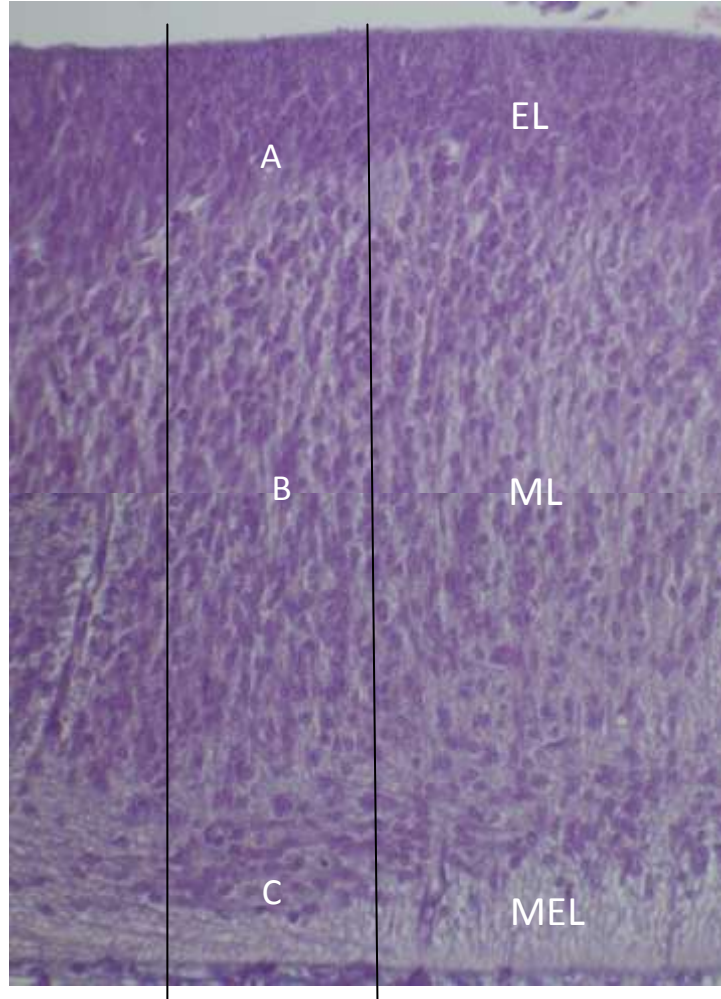
اضافة الى ظهور حالات نقص التنسج Hypoplasia في الطبقة الغطائية اضافة الى الحالات التي ذكرت في الدماغ الامامي (تنكس ، تنخر ، تجمع للخلايا) ، مع وضوح الفراغات واضحة في الطبقة الحافية ، وفقدان واضح لحالة التنظيم في الخلايا (شكل 8) .



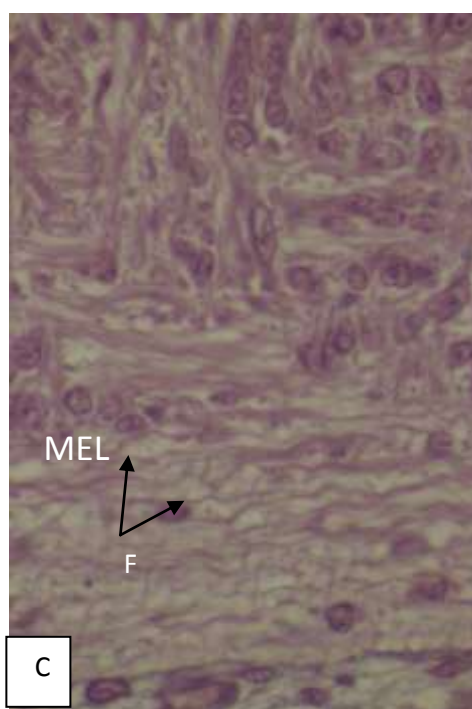
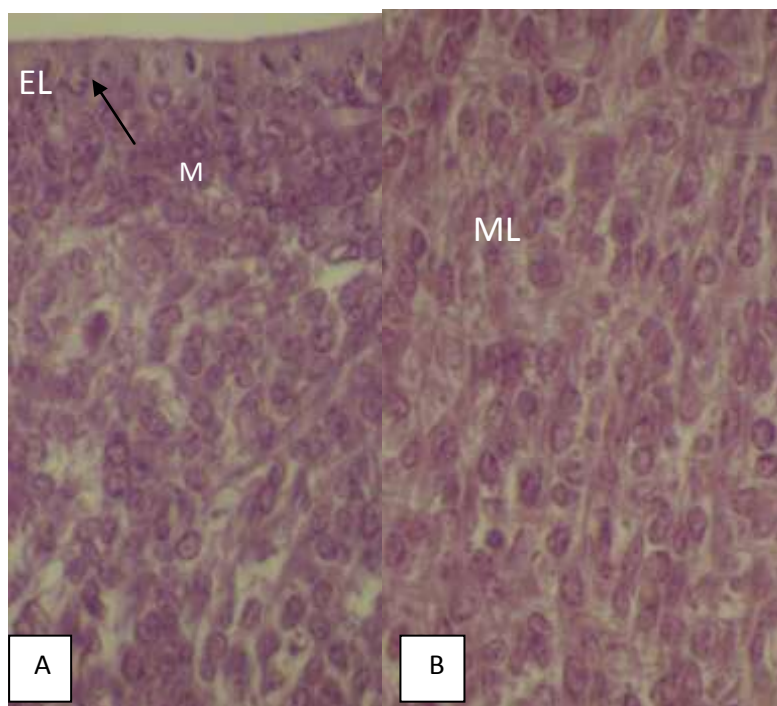
شكل 8 : A- الجزء A من شكل 7 ويمثل طبقة البطانة العصبية EL والطبقة الغشائية ML، 100X .
B- الجزء B من شكل 7 ويمثل الطبقة الغشائية ML والطبقة الحافية MEL ، 100X .

لاحظ في A و B نقص التنسج H ، التنكس DE ، التتخرن N ضمور الخلايا A ، تجمع الخلايا Ag ، موت الخلايا CD .

اما بالنسبة الى جدار الدماغ الخلفي في حالة التحكم فهو لا يختلف عن جدار الدماغين الامامي والمتوسط ومتكون من ثلاث طبقات ايضا (البطانية ، الغشائية ، الحافية) مع وضوح اكثر لترتيب الخلايا في الطبقات بصورة منظمة ، وتمايز للالياف في الطبقة الحافية (شكل 9 و 10) .

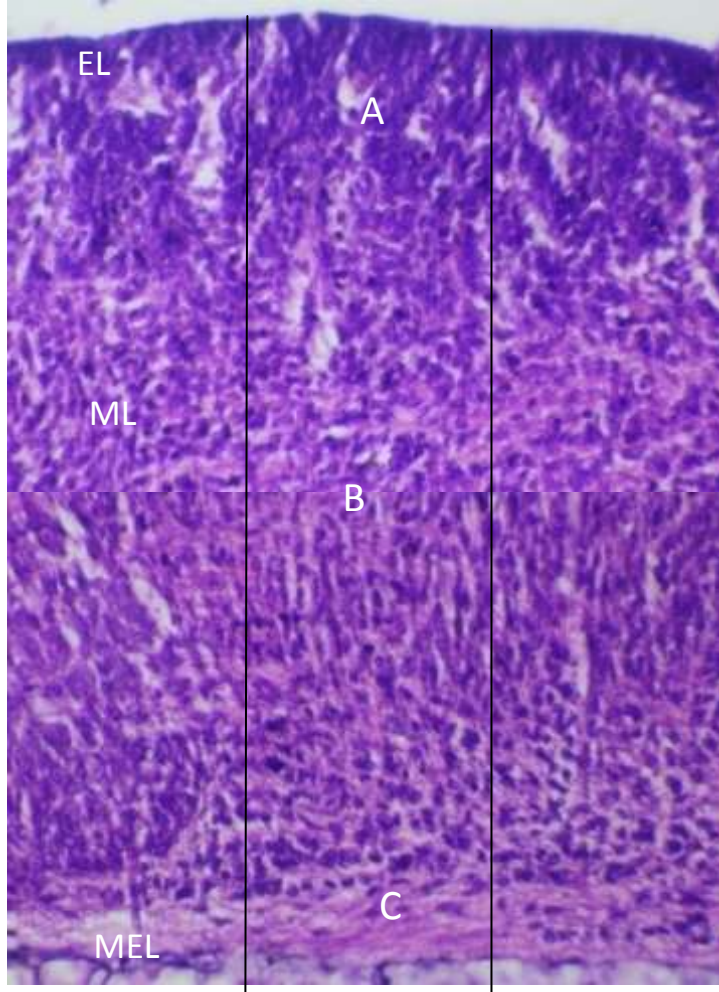


شكل 9 : مقطع طولي في الدماغ الخلفي لجنين فأر عمر 13 يوم من الحمل من مجموعة التحكم لاحظ ، طبقة البطانة العصبية EL ، الطبقة الغشائية ML ، الطبقة الحافية MAL ، ملون (H & E) ، 40X .



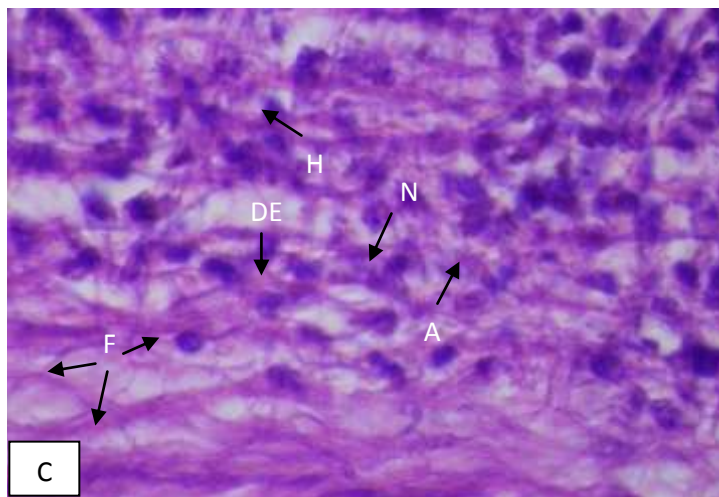
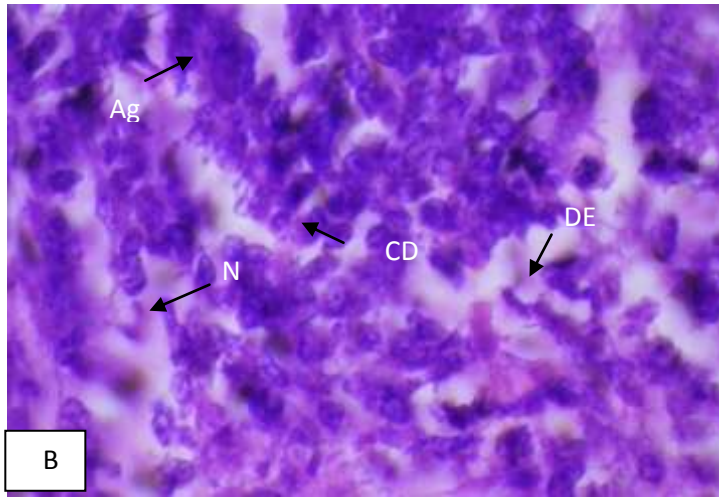
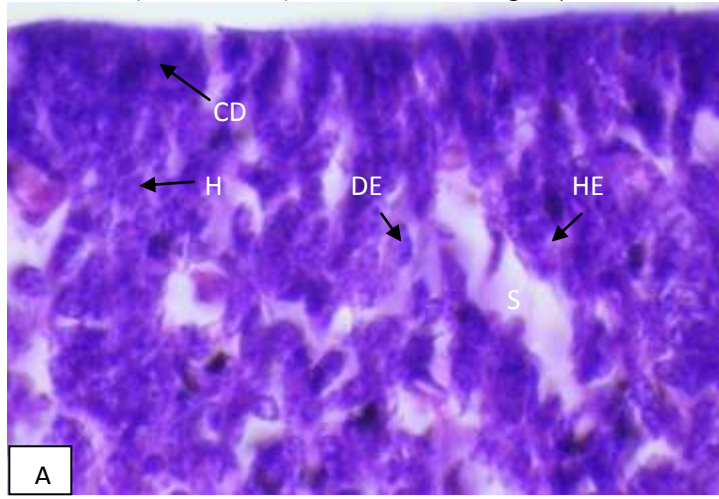
شكل 10 : الجزء A من شكل 9 ويمثل طبقة البطانة العصبية EL والطبقة الغطائية ML ، لاحظ الخلايا النشطة انقساميا ، 100X .
الجزء B من شكل 9 ويمثل الطبقة الغطائية ML ، لاحظ تنظيم الخلايا ، 100X .
الجزء C من شكل 9 ويمثل الطبقة الحافية MEL ، لاحظ الالياف F ، 100X .

اما بالنسبة لجدار الدماغ الخلفي في حالة المعاملة بالعقار فهو يتكون من نفس طبقات جدار الدماغ الخلفي في مجموعة التحكم (البطانة العصبية ، الغشائية ، الحافية) ، مع وجود اضرار نسيجية واضحة في جداره (شكل 11) .



شكل 11 : مقطع طولي في الدماغ الخلفي لجنين فأر عمر 13 يوم من الحمل من المجموعة المعاملة بعقار الكاربامازيبين تركيز 15 mg/kg لاحظ الضرر في طبقة البطانة العصبية EL ، الطبقة الغشائية ML ، الطبقة الحافية MEL ، ملون (H & E) ، 40X .

وبالإضافة الى حالات التنكس والتنخر وتجمع الخلايا ، وموت الخلايا وفقدان التنظيم في الخلايا فقد لوحظ اضمحلال Atrophy في الخلايا ، وحدوث نزف دموي Hemorrhage خفيف (شكل 4- 34) .



شكل 12 : الجزء A من شكل 11 ويمثل طبقة البطانة العصبية EL ، والطبقة الغشائية ML ، 100X . الجزء B من شكل 11 ويمثل الطبقة الغشائية ML ، 100X . الجزء C من شكل 11 ويمثل الطبقة الحافية MEL ، 100X .

لاحظ في A ، B ، C موت الخلايا CD ، نقص التنسج H ، التنكس DE ، ظهور الفراغات S ، التنخر N ، تجمع الخلايا Ag ، نزف دموي HE ، ضمور الخلايا A .

المناقشة

للجهاز العصبي المركزي central nervous system دورا مهما في توجيه وعمل أجهزة الجسم الاخرى ، وهو حساس جدا خلال فترة تكوينه الجنيني اذا ما تعرض لمسببات حدوث التشوهات الخلقية Congenital malformations و (الخلل الولادي birth defects) وهذه تطلق على وصف التكوين غير الطبيعي (المشوه) لأجزاء جسم المولود ومن ضمنها اجزاء الجهاز العصبي ، وجميع هذه التشوهات تدرس ضمن علم المسوخ Teratology ، ويعد الخلل الولادي سببا رئيسا في وفيات الصغار، وصنفكسببا رئيسا خامسا للوفيات قبل سن 65 سنة⁽²⁾ .

تدعى تشوهات الجهاز العصبي المركزي Malformation of the central nervous system والتي تشمل تشوهات الدماغ وتدعى ايضا التشوهات القحفية Cranial deformities وتشوهات الحبل الشوكي Spinal cord defect وإن احد اهم هذه المسببات هو تناول الام الحامل للعقاقير Drugs ومعظم هذه التشوهات تكون شكلية Morphological Malformation متعلقة بالدماغ كأنعدام الدماغ Anencephaly وصغر الدماغ Microcephaly وكبر الدماغ Macrocephaly واستسقاء الدماغ Hydrocephaly ، البروز المخي^(14, 15) Exencephaly .

لقد اوضحت الدراسة الحالية ان تجريع الفأر الحامل بعقار الكاربامازيبين تركيز 15 mg/kg يؤثر على نسيج الانبواب العصبي مسببا له عيوب نسجية Histological defects و اشار العديد من الباحثين الى عيوب الانبواب العصبي جراء التعرض الى عقاقير مختلفة⁽¹⁶⁾ .

لقد أشار⁽¹⁷⁾ بأن تعرض الام الحامل الى عقار الكاربامازيبين في الانسان يؤدي الى اصابة الجنين بعيوب الانبواب العصبي Neural tube defect ، ويؤثر ايضا في الجهاز العصبي للوليد لأنه يتداخل مع ايض الفولات Folate Metabolism ، وقد بين⁽¹⁸⁾ ان العقاقير المضادة للصرع متعلقة بنقص الفولات Folate ، وان الفائدة من حامض الفوليك Folic Acid هو لتخفيف خطر عيوب الانبواب العصبي ، وأشار الى ذلك ايضا⁽¹⁹⁾ مبينا ان التشوهات الحاصلة جراء ذلك تؤثر في التكوين الجنيني ، في حين أكد⁽²⁰⁾ ان خطر الاصابة بعيوب الانبواب العصبي تحدث بعد التعرض لعقاري Carbamazepine والـ Valproate وذلك نتيجة لحدوث النقص في الفولات Folate .

لقد بين⁽²¹⁾ ان تعرض الجنين الى العقاقير المضادة للصرع يؤدي الى احداث تشوهات في الدماغ والحبل الشوكي واعضاء اخرى مختلفة من جسم الجنين قد تؤدي الى موته معتمده في ذلك على تركيز الجرعة المعطاة ، كما وان تشوهات الانبواب العصبي تعتمد على تركيز جرعة العقار فمثلا عند تجريع الفأر الحامل بعقار الكاربامازيبين تركيز 60 ملغم/كغم ظهر في الاجنة حالات البروز المخي Exencephaly ولم تظهر عند استخدام العقار تركيز 30 ملغم/كغم .

لوحظ في نتيجة الدراسة الحالية ان استخدام عقار الكاربامازيبين تركيز 15 ملغم/كغم سبب حدوث اضرار على المستوى النسيجي للدماغ ودرس الضرر في جنين الفأر عمر 13 يوم من الحمل. تمثلت الاضرار بتأثر خلايا البطانة العصبية Ependymal وعدم انتظامها كطبقة مع فقدان الحالة النشطة لخلايا البطانة العصبية اضافة الى موت العديد من خلاياها ، كما وجدت في خلايا الطبقة الغشائية حالات التنكس Degeneration والتخر Necrosis والاضمحلال Atrophy وقلة التنسج Hypoplasia اضافة الى تبعر الخلايا وفقدانها الترتيب وظهورها بشكل تجمعات متباينة الاشكال مسببة حدوث فراغات واسعة بينها وهذه الاضرار التي وجدت تتفق مع الابحاث التي اجريت ولها علاقة بهذا الشأن فقد ذكر⁽²²⁾ ان معظم الخلايا الظهارية العصبية في جنين الدجاج المعامل بالعقار تكون متفرقة ويتأثر مظهرها الخارجي وترابطها . ان تعرض الخلايا العصبية للعقار يؤثر على هيكلية وشكل الخلايا ويترك اثرا له دور كبير في التكوين والنمو اللاحق للمراحل المتقدمة من تكوين الدماغ⁽²³⁾ .

أما⁽²⁴⁾ فقد اشار الى حدوث اضرار نسجية في دماغ نسيج الفأر من جراء معاملة الفأر الحامل بأحد العقاقير المضادة للصرع المتمثل بعقار الصوديوم فالبورات Sodium Valporate وتمثلت التغيرات بحدوث تنكس وتخر للخلايا الموجودة بالدماغ البيني Diencephalon ، وأشار الى ذلك ايضا⁽³⁾ اضافة الى الاضرار التي ذكرت حدوث انكماش في طبقة البطانة العصبية وعدم انتظام خلايا الطبقة الغشائية وذلك عند تجريع الفأر الحامل بعقار صوديوم فالبورات تركيز 400 ملغم/كغم .

كما أشار⁽²⁴⁾ الى ظهور حالات تنكس وتخر في الخلايا العصبية للدماغ عند استخدام عقار Valporic acid وبتراكيز مختلفة . في حين اوضح⁽²⁵⁾ الى ان المعاملة بالعقاقير المضادة للصرع تؤدي الى حدوث تغيرات مرضية ونسجية في مناطق مختلفة من الدماغ .

وقد بين⁽²⁶⁾ الى ان عقار الكاربامازيبين هو اقل العقاقير المضادة للصرع في الحد على الموت المبرمج للخلايا اثناء التكوين العصبي Neurodevelopment ولا توجد زيادة معنوية في موت الخلايا في الدماغ المتكون بعد اعطاء الفئران عقار الكاربامازيبين بجرع 25 ملغم /كغم و 50 ملغم /كغم ، وتظهر زيادة معنوية عندما تجرع الجرذان بـ 100 ملغم /كغم منه . وحول هذا الموضوع ايضا اشار^(27, 28) ان التعرض لعقار Phenyntion وهو احد العقاقير المضادة للصرع يؤدي الى حدوث تحطم مخيخي يتميز بموت الخلايا المبرمج وتأخر هجرة الخلايا الحبيبية Granule cells ، وتغير في تكوين خلايا بركنجي Purkinji cells .

أما⁽²⁹⁾ فقد اشار الى ان عقار Phenobabital يؤدي الى انخفاض في عدد الخلايا العصبية الذي يعد سببا في انخفاض وزن الدماغ ، وان التعرض له في المولود حديث الولادة يؤدي الى حدوث اختزال في خلايا بركنجي والخلايا الحبيبية في المخيخ . نوصي بالتقليل من استخدام عقار الكاربامازيبين المستخدم لعلاج الصرع خلال مدة الحمل وبالاخص في الأشهر الاولى منه .

المصادر

- 1- Kent ,G.C. and Carr , R.K. (2001) . Comparative anatomy of the vertebrates. ninth edition , McGraw-Hill : 387- 428 .
- 2- Sadler , T.W. (2012) . Langman's Medical Embryology . 12th edition , Lippencott Williams and Wilkins pp. 7-25.
- 3- Humran, F.K. (2002) . The effect of some drugs in cause congenital malformation in the Neural tube formation of the mouse embryo . Ph . D. Thesis , Baghdad University .
- 4- Almgren , M. ; Kalen , B. and Lavebratt , C . (2009). Population – based study of antiepileptic drug exposure in utero-Influence on head circumference in newborns . Elsevier . Seizure . 18(10) : 672-675 .
- 5- Ikonomidou , C. ; Bosch , F. ; Miksa , M. ; Bittigau , P. Hörster , J. ;Dikranian , K. and Tenkova, T. (1999) . Blockade of NMDA receptors and apoptotic neurodegeneration in the developing brain .Science . 283 : 70-74 .
- 6- Ikonomidou , C. ; Bittigau , P. Ishimaru , M.J. ; Kock , C. ; Genz , K. ;Price , M.T. ; Stefovskaa , V. ; Hörster, F. ; Tenkova , T. ; Dikranian, K. and Olney , J.w. (2000) . Ethanol induced apoptosis neurodegeneration and fetal alcohol Syndrome . Science . 287:1056-1060 .
- 7- Bittgau P. ; Sifringer M. ; Genz K ; Reith E . ; Pospischil D. ; Govindarajulu S. ; Dzierko M. ; Pesditschek S. et al . (2002). Antiepileptic drugs and apoptotic neurodegeneration in The developing brain . Proc Natl . Acad Sc : USA . 99 : 15084- 15094 .
- 8- Jevetovic _ Todorovic , V. ; Hartman , R.E. ; Lzumi , Y. ; Benshoff , N.D. ; Dikranian, K. and Zorumski , C.F. (2003) . Early exposure to common anesthetic agents causes widespread neurodegeneration ,in the developing rat brain and persistent Learning deficits . J.NeuroSci . 23: 876-882 .
- 9- Olney , J.W. ; Jevtovic – Todorovic , V. and Ikonomidou , C. (2004) . Do Pediatric drugs cause developing neurons to Commit Suicide ? Trends Pharmacol . Sci. , 25 : 135-139 .
- 10- Ikonomidou , C.(2010) . Prenatal Effect of Antiepileptic Drugs . Epilepsy Curr. 10 (2) ; 42 -46 .
- 11- Khalifa , S.A. ; Abo-Egla , M.H. and Gemmal , E.M. (1990) . Teratogenic effect of two antiprotozoal drugs on morphology and skeleton of rat embryos , Proc . Zool. Soc . A.R. Egypt . 19 : 1-8.
- 12- Waterman, R.E. (1976) . Topographical changes along the neural fold associated with neurulation in the hamster and mouse .Am. J.Anat. 146 : 151- 172 .
- 13- Biernacki, B.; Wfodarczyk , B. and Minta , M. (2000) . Effect of sodium valproat on rat embryo development in vitro . Bull. Vet. Ints. Pulaway . 44 :201 – 205 .
- 14- Warkany, J. and Kalter, H. (1961) . Congenital malformation . N. Engl.J. Med . 265 : 993 .
- 15- Paulson, R.B. ; Martha, D.D.S. and Hayes, T.G. (1985) . Teratogenic effects of valproate in the CD-1 mouse fetus . Arch. Neurol. 42 : 980- 983 .
- 16- Piersma , A. H. ; Verhoef , A. ; Opperhuizen , A. ; klaassen R. ; Enkeren , J. and Olling , M . (1998) . Embryotoxicity of cabamazepine in rat postimplantation embryo culture after in vitro exposure via three different routes . Reproductive Toxicology . 12 (2) : 161 - 168 .
- 17- Johnson , H . (2011) . Use of carbamazepine in Pregnancy UK teratology information service . 10 : 44 .
- 18- Pennell , M.D. (2002) . Pregnancy in woman with Epilepsy : Maternal and Fetal Outcomes . Seminars in Neurology . 22 : 3 .
- 19- Erdinçler , P. ; Dalgic , A. ; Cepni , I. ; Erkan , S. ; Kafadar , A. ; Tasyurekli , M . (2006) . The effect of high dose Progesterone on neural tube development in early chick embryos . Neurology India . 54(2) : 178-181 .
- 20- Manakova, E. and Hubickova, L. (2011). Epilepsy and Anticonvulsant Therapy During Pregnancy, Novel Treatment of Epilepsy. Prof. Humberto Foyaca - Sibat (Ed.). pp. 186.

- 21- Szabo , C. A . (2006) . Risk of Fetal death and Malformation Related to seizure medications. Neurology . , 67 : E6-E7 .
- 22- Schoenwolf , G.C and Powers , M.(1987) : Shaping of the Chick Neuroepithelium during Primary and Secondary neurulation : Role of cell elongation . Ana.Rec. , 218:182-195 .
- 23- Al- Bakri, N.A.(1995) . Astudy on Neurulation in Teleostean fish embryo . Ph . D. Thesis , Baghdad University .
- 24- Nau , H. (1992) . The valproic acid metabolite E-2-n-Propyl -2-Pentenoic acid dose not induce spina bifida in the mouse . Dev. Pharmacol . Ther. 19 : 196- 204 .
- 25- Yerby, M.S. (1994) . Pregnancy , teratogenesis and epilepsy . Ped. Neu. Gent. 12(4) : 749-771.
- 26- Kim , J. ; Kondratyev , A. and Gale , K . (2007) . antiepileptic drug – induced Neural cell death in the Immature Brain : Effect of Carbamazepine , Topiramate and levetiracetam as monotherapy Versus polytherapy . The Journal of Pharmacology and experimenta therapeutics 323 : 165-173 .
- 27- Yan , G.M. ; Irwin , R.P. ; Liu , S.Z. ; Weller , M. ; Wood , K.A. and Paul , S.M. (1995) . Diphenylhydanthoin induces apoptotic cell death of Culture rat Cerebellar granule neurons . J. Pharmacol . Exp . Ther . , 274 : 983-990 .
- 28- Ohomori , H. ; Ogura , H. ; Yasuda , M. ; Nakamura , S. ; Hatta , T. and Kawano , K. (1999) . Developmental neurotoxicity of phenytoin on granule cells and Purkinje cells in mouse cerebellum . J. Neurochem . , 72 : 1497 – 1506 .
- 29- File , S.E. and Wilks , L.J. (1990) . Changes in seizure threshold and aggression during chronic treatment with three anticonvulsant and ondrug withdrawal. Psychopharmacology (Berl.) . 100 :237-242.