

Effect of some seasonal changes of Equilibrium in body and Relationship of histological change in adrenal gland in New Zealand White Rabbits.

تأثير بعض التغيرات الفصلية في التوازن المائي للجسم وعلاقتها بالتغيرات النسيجية للغدة الكظرية في ذكور الارانب البيضاء النيوزلندية (Oryctolagus cuniculus)

أسعد حمد عبد اللطيف
جامعة كربلاء / كلية التربية للعلوم الصرفة

*خمائل عبد الباري عقلة
جامعة كربلاء / كلية العلوم الطبية التطبيقية
*بحث مسنل من رسالة الماجستير

الخلاصة

اجريت الدراسة في قسم علوم الحياة/ جامعة كربلاء وفي مختبر الفحص النسيجي المرضي في مستشفى الحسين (ع) للفترة من 2011/1/5 ولغاية 2012/8/15 واستخدم في التجربة (20) من ذكور الارانب النيوزلندية والتي معدل اعمارها (10-12) شهرا ومعدل اوزانها (2.85-3.01) كغم. قسمت الارانب الى مجموعتين 10 ارناب لعينات الشتاء و10 ارناب لعينات الصيف، وتم قياس الحرارة والرطوبة في فصل الشتاء وكانت على التوالي (12°C, 70%) بواسطة جهاز قياس الحرارة والرطوبة Thermometer & Hydrometer لشهري كانون الثاني وشباط. اما في فصل الصيف فقد قيست الحرارة والرطوبة وكانت على التوالي (10°C, 50%) لشهري نيسان ومايس. حيث نلاحظ التغيرات النسيجية للغدة الكظرية في فصل الشتاء والصيف كما يلي: في الدراسة النسيجية للغدة الكظرية نلاحظ احتقان، نزف وتخر Hemorrhage & necrosis في قشرة الكظر، وذمة في قشرة الكظرية odema of Adrenal Cortex في فصل الشتاء والصيف.

Abstract

This study was carried out in department of Biology of Karbala university and in Laboratory of Histopathology in AL- Hussein hospital during the period from 5/1/2011 to 15/8/2012. Twenty adult male of Newzealand rabbits (10-12) months old and weighting (2.85 -3.01) kg .The rabbit were divided into two equal group,10 rabbit for winter sample and 10 rabbit for summer sample .The temperature and humidity in winter season respectively (12c, 70%) They were measured by system measuring thermometer and hydrometer month in January and February. In summer the temperature and humidity(50c, 10%)were respectively. In Histological study of Adrenal gland notice might to moderate congestion, Hemorrhage &necrosis in Zona Reticularis and odema of adrenal cortex in winter and summer season.

المقدمة Introduction

الماء هو عنصر اساسي لجميع الكائنات الحية. اذ يتكون الجسم من السوائل Fluid والأملح (الايكتروليونات) (1). ويعرف التوازن المائي هو الحفاظ على نسبة وكمية ونوعية وصفات السوائل كما هو عليه في جميع الظروف ومختلف الحالات. اي ان كمية السوائل المتناولة يجب ان تتساوى مع كمية السوائل المفقودة. كما ان مصطلح التوازن المائي يطلق على توازن الماء والمحاليل (الايكتروليونات) داخل الجسم وفقا لظروف البيئة. والتوازن المائي لسوائل الجسم يعتمد على اخذ وفقدان الماء والشوارد. ومحاليل التوازن المائي الفسلجية هي الصوديوم والبوتاسيوم والكالسيوم والمغنسيوم وهي تحمل شحنة موجبة وتسمى cation التي تحمل شحنة سالبة فتسمى anion مثل الكلورايد-Cl والبيكاربونات HCO₃- والفوسفات والكبريتات والايونات السالبة العضوية، ان اهمية التوازن المائي تكمن في الحفاظ على الأزموزية التي تنظم الاس الهيدروجيني في الدم. ويتم قياس التوازن المائي بواسطة اختبار الدم الذي يتضمن تحليل RBC, WBC, PCV, HB, Platlet وتحليل الادرار. وهناك ثلاثة مفاهيم للتوازن المائي: اولاً- السيطرة على حرارة الجسم، ثانياً- السيطرة على سكر الدم، ثالثاً- السيطرة على مستوى الادرار (2). وهناك نوعان من السوائل الجسمية هي: سوائل داخل الخلايا Intracellular Fluids وتكون حوالي ثلث الماء الكلي في الجسم ويتم فيها تحديد حجم السوائل داخل الخلايا بواسطة محتواه من البوتاسيوم، و سوائل خارج الخلايا Extracellular Fluids ويتم تحديد حجم السائل خارج الخلايا بواسطة محتواه من الصوديوم (3). ويتم ادخال الماء للجسم الحي عن طريق شرب الماء Drinking avf Water، والغذاء food، وان الحد الأدنى لشرب الماء في كل يوم يعتمد على الظروف الخارجية مثل الرطوبة، الحرارة، والفعاليات الفسلجية. أما فقدان الماء فيتم عن طريق الادرار Urine والبراز feces، والتعرق، التبخر غير المحسوس، وهواء

الزفير (1) ففي دراسة اجريت على الجمال (4) وجد هناك تناسق وظيفي وتركيبى عالي المستوى للغدة الكظرية وكذلك نلاحظ زيادة حجم الغدة الكظرية في فصل الشتاء وذلك لدورها الفسلجي والنسيجي في تنظيم ماء الجسم.

الهدف من الدراسة

دراسة تأثير التغيرات الفصلية في التوازن المائي للجسم وعلاقتها بالتغيرات النسيجية للغدة الكظرية في فصلي الشتاء والصيف.

Materials & Methods العمل

جمع العينات

تم أخذ العينات المطلوبة للدراسة واستخدم في التجربة (20) من ذكور الارانب النيوزلندية وقسمت الارانب الى مجموعتين 10 ارانب لعينات الشتاء و10 ارانب لعينات الصيف للفترة من 2011/1/5 ولغاية 2011/8/15 وبعد ذلك تم قتل الحيوان وتشريحه. اذ تم رفع الغدة الكظرية ثم تم غسلها بمحلول الملحي الفسيولوجي (Normal Saline) وتم وزن الغدة الكظرية قبل التعامل معها نسيجيا وبعدها تم حفظ الغدة الكظرية باستخدام محلول الفورمالين ولمدة 24 ساعة .

التحضيرات النسيجية

حضرت شرائح البرافين وفقاً للطريقة التي وصفها بانكروفت وستيفن (5)

1- تثبيت العينات Sample Fixation

تُبِتت الاجزاء المراد دراستها نسيجيا والمتمثلة بالغدة الكظرية ولمدة 24 ساعة والمحضرة وفق طريقة بانكروفت وستيفن (5) .

2- الغسل Washing

بعد انتهاء فترة التثبيت غسلت النماذج بكحول ايثيلي 70% ولعدة مرات للتخلص من بقايا المثبت.

3- الانكاز Dehydration

مررت النماذج بعد الغسل بسلسلة تصاعدية من الكحول الايثيلي حيث بدأ بتركيز (70%، 80%، 90%، 95%، 100%)، 100% ولمدة ساعة ونصف لكل تركيز

4- الترويق Clearing

تمت عملية الترويق باستخدام xylem ولمدة نصف ساعة لكل تبديل

5- التشريب والظمر Embedding Infiltration and

وضعت العينات بمزيج من شمع البرافين درجة انصهاره 60°C مع الزايلين بنسبة 1:1 مل ولمدة نصف ساعة ووضعت في فرن درجة حرارته 60°C، وشربت العينات بعدها بشمع البرافين وعلى مرحلتين ولمدة ساعتين لكل تمريرة، واخيرا طمرت العينات بنوعيه الشمع نفسه داخل قوالب خاصة.

6- التشذيب والتقطيع Trimming and Cutting

شذبت قوالب الشمع الحاوية على النماذج بمشرط حاد وثبت على حامل خشبي وقطعت النماذج باستخدام المشراح الدوار للحصول على شرائح بسلك 5 مايكرون، ثم نقلت المقاطع الى حمام مائي بدرجة 40°C لغرض تسطيح النسيج، ووضعت الاشرطة على شرائح زجاجية .

7-التصبغ Staining

استخدمت صبغة الهيماتوكسولين والايوسين لصبغ المقاطع النسيجية (6).

8- التحميل

حملت الشرائح باستخدام D.P.X. ثم وضع cover slid وتركت لتجف على صفيحة ساخنة (Hote Plate) .

Results & Discuss النتائج والمناقشة

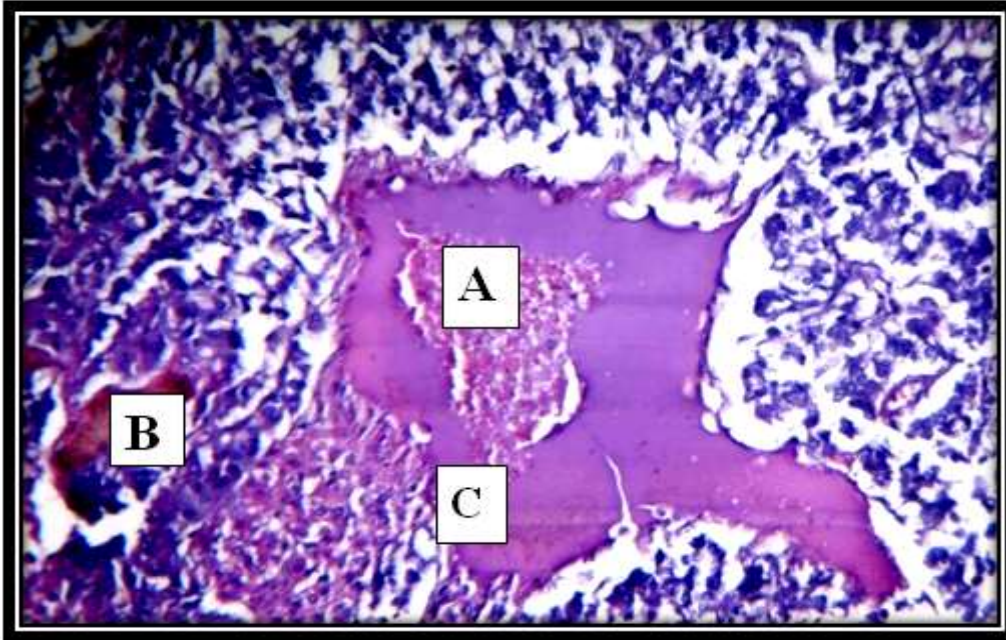
الدراسة النسيجية

1- التغيرات النسيجية التي لوحظت في الغدة الكظرية Adrenal Gland

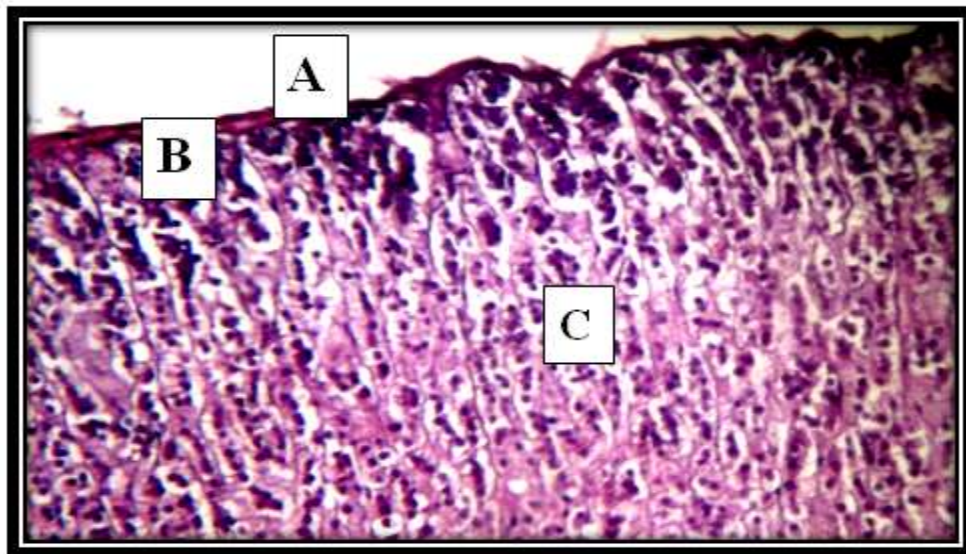
1-1 في فصل الشتاء Winter Season

بدأت الغدة الكظرية محاطة بمحفظة متوسطة السمك ومكونة من انسجة ضامة فيما اظهرت الفحوصات المجهرية وجود حواجز تخترق القشرة و احياناً يبدو الحاجز كبيراً ويحتمل منطقة اللب. كما لاحظ وجود تجمع كروي في المنطقة القشرية حيث تتجمع خلايا بشكل كروي ابيضوي كما لوحظ نواة الخلايا المكعبة للمنطقة الكبيبية غامقة الاصطباغ. ويشاهد ايضاً مرور بعض الجيبانيات الدموية ذات الاتجاهات الشعاعية، تدعى بالمنطقة الحزمية. وتكون الخلايا في المنطقة الحزمية منتفخة وكبيرة في الشتاء وتصطبغ خلاياها باللون الازرق. اما المنطقة الثالثة فهي المنطقة الشبكية التي تبدو خلاياها مضلعة ويصطبغ سايتوبلازمها باللون

الاحمر ويلاحظ وجود تنخر necrosis ونزف Hemorrhage في المنطقة الشبكية، واحتقان Congestion وكذلك وذمة odema من جهة أخرى ظهرت منطقة الفحصات مجهري مكونة من خلايا ظهارية منتظمة مهيبة مجاميع ومسددة بأنسجة ضامة هوائية دموية. ويبدو أن حجم الخلايا في الشتاء بدأ معتدلاً وتمايز منطبقة اللب إجزء خارجي ذي خلايا مرتبة بشكل عمودي وأخر داخلي ذي خلايا مركزية ومتجمعة، وقد تطابقت النتائج (7) في الغدة الكظرية في الفأر مع الغدة الكظرية في الأرنب. إذ كان سمك المحفظة معتدلاً النشاط النسيج الذي تعانيه غدة الشتاء (8). الغدة لنخامية للاستجابات الجسمية والت ينشعر بتحسن الظروف المحيطة وبدء موسم التناسلي وتؤدي الى تحفيز خلايا القشرة الكظرية لإفراز الهرمونات الستيرويدية إضافة إلى هرمونات القشرية السكرية والأدرنالين من خلال اللب، وهذا ما جعل خلاياها تبدو أكبر حجماً وذلك لمجابهة الاجهاد والتوتر، فتبدأ الخلايا بأداء فعاليتها الوظيفية بسرعة وهرمونية لتسيير العمليات الحيوية التي تحافظ على اتزان البيئة الداخلية للجسم من خلال تخزين (9). ونلاحظ ان وفرة المياه في فصلا الشتاء تؤدي دوراً كبيراً في زيادة حجم سوائل الجسم، وهذا يعمل على مضاعفة نشاط خلايا اللب لتحفيزها على افراز هرموني الأدرنالين والنورادرينالين اللذين يزيد من الضغط الدموي للقلب (10) ان الزيادة في حجم لغدة الكظرية تتناسب طردياً مع زيادة وزنا لجسم نتيجة لتحسن الظروف البيئية المحيطة بالحيوان وزيادة النشاط الهرموني على وجه الخصوص في بعض خلاياها بشكل متناوب.



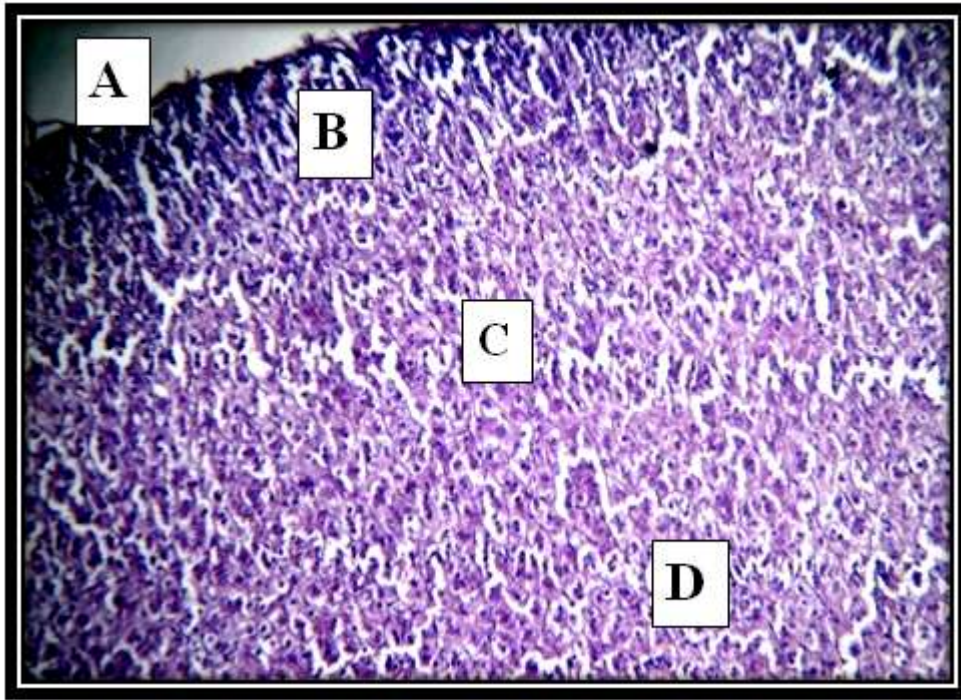
صورة رقم (1) مقطع في الغدة الكظرية لعينات الشتاء نلاحظ Hemorrhage and necrosis ونزف وتنخر (A) واحتقان (B) congestion في المنطقة الشبكية Zona Reticularis، وذمة (C) في ذكور الارانب. تصطبغ بصبغة H & E (10X).



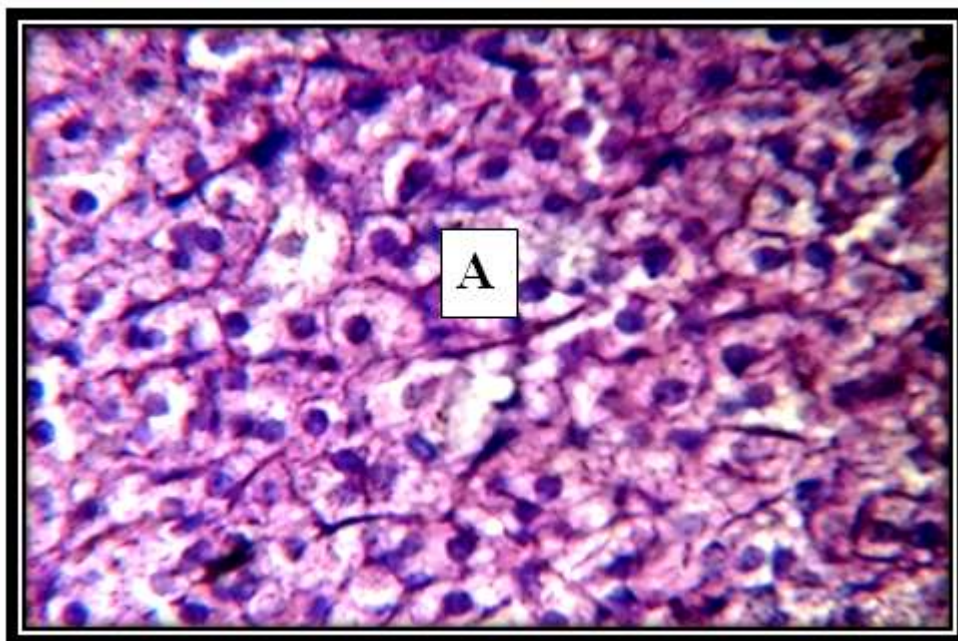
صورة رقم (2) مقطع في الغدة الكظرية لعينات الشتاء نلاحظ المحفظة Capsule (A) والمنطقة الكبيبية Zona Glomerulosa (B)، والمنطقة الحزمية Zona Fasciculata (C) في ذكور الارانب. تصطبغ بصبغة H & E (40X).

2-1 في فصل الصيف

توضح الصورة (3) التمايزات الشكلية في طبقات الغدة الكظرية لعينات الصيف. حيث ظهر بعد فحص لشرائح المجهرية وجود زيادة في حجم المنطقة الكبيبية والحزيمية في القشرة، إضافة إلى حدوث زيادة نسبية في بعض خلايا اللب التي تعمل على افراز الادرنايين. وبدت طبقة المنطقة الكبيبية اكبر حجماً منها في فصل الشتاء، فقد تميزت بتجمع الخلايا هذا النطاق كثرة عدد خلايا لتجمع، إضافة إلى تميز خلاياها بشكل مكعبي. اما المنطقة الحزيمية فظهرت سميكة، وتبدو الخلايا شديدة الاصطباغ ومنتفخة. اما لب الغدة الكظرية فقد كان ذا خلايا متوسطة الحجم وتتنظم في مجاميع ذات وحدات متوسطة العدد. ونلاحظ احتقان Congestion و Hemorrhage & necrosis تنخرونزف، ووذمة Odema وقد تطابقت النتائج التي توصلنا اليها (7). ان السبب في قلة وزن الكظرية في عينات الصيف يعود إلى المواد المفقودة بسبب نقص الماء اما فيما يتعلق بالتغيرات الحاصلة في النطاق الكبيبي والحزيمي فيعود ذلك إلى تأثير قسوة الظروف الخارجية المحيطة والمتمثلة بالتوتر الشديد وارتفاع درجات حرارة من جهة ونقص الماء في البيئة من جهة أخرى، حيث يعود ذلك الانخفاض الى مستوى وحجم سوائل الجسم مما يتطلب المحافظة على ماتبقى منها. وهذا يتطلب تحفيز اطلاق الادرنايين من خلايا النطاق الكبيبي التي تبدو متوسعة عن غيرها في الحجم (11). كذلك فان استنزاف طاقة الجسم ومخزونات من السكر فيعمل تعويض هذا الاستنزاف يتطلب اطلاق القشر السكرية للمساعدة في اطلاق وتوليد السكر من مركبات غير سكرية كالدون والبروتينات اما اللب فيبدو نشطاً معتدلاً، حيث يعمل على افراز الادرنايين بصورة اكبر من النورادرين بينما يؤدي الزيادة استهلاك الاوكسجين وزيادة نسبة السكر بالدم والاستفادة من الدهونا لمخزونات في جسم لحين تعويض الطاقة المفقودة (12).



صورة رقم (3) مقطع في الغدة الكظرية لعينات الصيف نلاحظ المحفظة (A) Capsule والمنطقة الكبيبية Zona Glomerulosa (B)، والمنطقة الحزيمية Zona Fasciculata (C) والمنطقة الشبكية Zona Reticularis (D) في ذكور الارانب. تصطبغ بصبغة H & E. (10X).



صورة رقم (4) مقطع في الغدة الكظرية لعينات الصيف نلاحظ المنطقة الكبيبية (A) Zona Glomerulosa، لذكور الارانب. تصطبغ بصبغة H&E. (40X).

المصادر References

- (1) Rosivall, L.; Mirzahosseini, S. (2000). WATER AND ION BALANCE AND IMBALANCE. J. Physiol.; 3: 1-4.
- (2) Anderson, O. R. (2010). HOMEOSTASIS. Third edition. 1-4.
- (3) Lobe, D. N. (2002). Physiological Aspects of fluid and Electrolyte Balance. Thesis of doctor of Medicine. university of Nattingham. 1-52.
- (4) حسن، عبد الصمد عليوي (2004). الاتزان المائي في الابل وحيد السنم دراسة وظيفية- نسيجية مرضية. اطروحة دكتوراء. كلية العلوم. جامعة بابل.
- (5) Bancroft, J. and Stevens, A. (2000). Theory and practice of histological technique . (2 and ed) Churchill Livingstone , London: 662 .
- (6) Luna, G. (1968). Manual of histological Staining Method of armed forced institute of pathology. 3rded MC. GRAW Hill book co. Newyork.
- (7) Fatih, M.; Ertugrul, K.; Adnan, S.; Bayram, y. (2012). Effect of heat stress on endocrine fuction & behavior in the pre-pubertal rat. Indian. J. Med. Res.; 135: 233-239.
- (8) Iskander, U. & Michail, U. (2012). Study Adrenal Medulla & Cortex on the Camel. In: Al-Tikrity A. H. I. "Histo -Anatomical Study for Adrenal Gland in Camel es Dromedaries", M. V. Sc. Baghdad university. 1989.
- (9) Pocock, G. & Richards, C. D.. (2010). Human Physiology: The Basic of Medicine. (1stedn.). Oxford. Oxford University Press. UK.
- (10) Coupland, R. E. (2011). Electron Microscopic Observations on the structure of the rat adrenal medulla. I. The Ultrastructure and organization of Chromaffin cells in the normal adrenal medulla. J. Anat. 99: 231.
- (11) Melby, J. (2010). Diagnosis of Hyperaldosteronism. Endocrinal. Metab. Clin. North. Am. 20: 247.
- (12) Banks, W. J. (2005). Applied Veterinary Histology. 3rdedn. Mosobey-Yearbook. Inc. St. Louis, Missouri.