

التأثيرات المرضية للستيرويد البنائي سستانون في خصى الجرذان

انتصار رحيم الكناني، انتصار خزعل الحمداني

فرع الامراض وامراض الدواجن، كلية الطب البيطري، جامعة الموصل، الموصل، العراق

(الإستلام ٢٧ كانون الأول ٢٠١٢؛ القبول ١٦ نيسان ٢٠١٣)

الخلاصة

صممت هذه الدراسة لمعرفة التأثيرات المرضية للستيرويد الاندروجيني البنائي السستانون وبتراكيز مختلفة على خصية ذكور الجرذان. ضمت التجربة ١٠٠ جرذ قسمت عشوائياً الى ٥ مجاميع بواقع ٢٠ جرذ لكل مجموعة حيث عدت المجموعة الاولى مجموعة سيطرة سالبة تم اعطائها الماء والعلف الاعتيادين، المجموعة الثانية عدت مجموعة سيطرة موجبة تم حقنها بزيت السمسم اسبوعياً ولمدة ٦٠ يوماً وعن طريق الحقن العضلي. في حين المجموعة الثالثة والرابعة والخامسة فقد تم معاملتها بمركب السستانون المخفف والتراكيز (٥ و ١٠ و ٢٠) ملغم/كغم من وزن الجسم وعلى التوالي اسبوعياً ولمدة ٦٠ يوماً وعن طريق الحقن العضلي. بعدها تم تشريح الحيوانات واخذ نماذج الخصية عند الفترات ١٥ و ٣٠ و ٦٠ يوماً بعد المعاملة ووضعت بمحلول بونز ثم نقلت بعد ذلك الى محلول الفورمالين الدارئ المتعادل ١٠% ثم تركت ٥ جرذان من كل مجموعة بعد اخر معاملة حيث تم اعطائها الماء والعلف فقط لمدة ٣٠ يوماً لملاحظة هل ان التغيرات المرضية العيانية والنسجية تقدمية ام عكسية. أظهرت كافة المجاميع المعاملة بالسستانون تغيرات مرضية عيانية ونسجية في الخصية تمثلت بالضمور عيانياً وتنكس خصوي نسجياً مع عدم انتظام الترتيب السوي للنيبيات المنوية فضلاً عن وجود نطف متنكسة مع ارتشاح للخلايا الالتهابية والوذمة و اختفاء معالم النسيج الخصوي خاصة عند الفترة ٦٠ يوماً من المعاملة واستمرت هذه التغيرات حتى بعد ترك الحيوانات ٣٠ يوماً على العلف والماء فقط بعد أخر جرعة ولكافة الجرعات المستخدمة. نستنتج من هذه الدراسة بان للسستانون وعند الجرعة ٥ و ١٠ و ٢٠ ملغم/كغم من وزن الجسم وخلال الفترات ١٥ و ٣٠ و ٦٠ يوماً كان له تأثير مباشر على خصية ذكور الجرذان واستمرت هذه التغيرات حتى بعد توقف المعاملة لمدة ٣٠ يوماً وكانت هذه التغيرات تقدمية.

Pathological effects of the anabolic steroid sustanon on the rat testes

E.R. Al-Kennany and E.K. Al-hamdany

Department of Pathology and Poultry Diseases, College of veterinary Medicine, University of Mosul, Mosul, Iraq

Abstract

This study is designed to investigate the pathological effects of sustanon which is a type of anabolic androgens in different doses on testes of rats. The experiment included 100 rats randomly divided into five groups 20 rats to each group. The first group is considered as a negative control given diet and water only. The second group is considered a positive control treated weekly for 60 days with sesame oil intramuscularly, while groups III, IV and V treated with diluted sustanon in 5, 10 and 20 mg/kg body weight intramuscularly weekly for 60 days respectively. The animals were euthanized on the periods 15, 30 and 60 day then samples of testes were taken and put in Bouin's solution and then placed in buffered neutral formalin 10% for histopathological section. Pathologically all treated groups showed gross and histopathological changes. Grossly Testis, showed bilateral atrophy. Histopathologically there was testicular degeneration with loss of normal architecture, presence of dead sperm in lumen of tubules and there were inflammatory cells and edema especially in a day 60 after treatment and these changes continued even after stopping treatment for 30 days. It has been concluded from this study that sustanon at the doses 5, 10 and 20 mg/kg of body weight for periods of 15, 30 and 60 days had side effects on testes and these effects were progressive and were observed even after 30 days of stopping the drug administration.

Available online at <http://www.vetmedmosul.org/ijvs>

المقدمة

إن التأثيرات الجانبية للستيرويدات الاندروجينية البنائية هو ضمور الخصية وقلة في عدد النطف مع عقم مؤقت وإن هذه التغيرات في حجم الخصى وعدد النطف تكون عكسية إذ سرعان ما تعود الخصية إلى حجمها ووظيفتها الطبيعية بعد اربع اشهر من انقطاع تعاطي مركبات الاندروجين البنائية (19). كما وأشار الباحثون (20) إلى حدوث نقص في وزن الخصية وكذلك في نمو الخصية من خلال دراسة أجريت على فروج اللحم بعد إعطائها مركبات الاستراديول والبروجستيرون والتوستستيرون والكولسترول في محاولة لدراسة تأثير هذه الهرمونات على أعضاء الجسم حيث تم إعطاء كل هرمون على حده على شكل غرس ولوحظ في الأفراخ التي تم غرس هرمون التوستستيرون فيها أنها كانت تعاني من ضمور في الخصية مع قلة وزن الخصية.

كما ولاحظ الباحثون (21) في دراسة أجريت على لاعبي كمال الأجسام ممن كانوا يتعاطون مركبات الستيرويدات البنائية في محاولة للحصول على زيادة في الكتلة العضلية والقوة العضلية اظهرت نتائج الفحص المصلي قلة في هرمون التوستستيرون فضلاً عن قلة في حجم الخصية مع قلة في عدد النطف أو انعدام تكوين النطف وقد يرجع السبب إلى تثبيط إنتاج هرمون الكونادوتروبين عن طريق التثبيط العكسي لإنتاج هرمون اللوتيني LH Leutinizing hormone والهرمون المحفز للجريبات Follicular stimulating hormone FSH من الغدة النخامية حيث اثبت الباحثون (22,23) إن إعطاء مركبات الاندروجين يؤدي الى تثبيط هرمون التوستستيرون الطبيعي من خلال التثبيط العكسي لهرمون LH وفي حال كون الجرعات عالية يؤدي الى قلة في إنتاج هرمون FSH المفرز من الغدة النخامية وبالتالي تثبيط عملية تكوين النطف.

ونظراً لقلة الدراسات حول هذه المواد فقد تم اختيار واحد من المركبات الستيرويدية البنائية متمثلة بالستانون لمعرفة التغيرات المرضية العيانية والنسجية الناجمة عن الاستخدام العشوائي لهذه المركبات وتأثيره على خصية ذكور الجرذان ودراسة فيما اذا كانت هذه التغيرات عكسية ام تقدمية بعد ٣٠ يوماً من توقف المعاملة.

المواد وطرائق العمل

الحيوانات

أجريت التجربة في بيت الحيوانات العائد لكلية الطب البيطري، جامعة الموصل، حيث استخدمت في التجربة ١٠٠ ذكر من الجرذان البيضاء albino male rats تراوحت أعمارها بين ٣- ٤ شهور وبوزن يتراوح بين ٢٥٠ - ٣٥٠ غرام ربيت في أقفاص بلاستيكية خاصة وجهزت الغرفة بمفرغات الهواء للمحافظة على درجة الحرارة والتهوية الملائمة والتخلص من الغازات الناتجة من التنفس والفضلات مع مدة إضاءة وتهوية

المركبات الستيرويدية الاندروجينية البنائية تمثل مشتقات التستوستيرون (الشحمون الخصوي)، صنعت أول مرة سنة 1930 (١) و تستخدم في علاج أمراض متعددة مثل سرطان الثدي وفقر الدم الخبيث a plastic anemia وعلاج الوذمة edema فضلاً عن استخدامها في علاج تأخر البلوغ عند الذكور delayed puberty (2) وعلاج أمراض الضعف المزمنة التي تسبب الدنف cachexia (3).

صنعت هذه المركبات بشكل واسع لعلاج نقص القندية Hypogonadism عند الذكور، وعلاج الكثير من الأمراض (4). حيث استخدمت في الخيول خصوصاً خيول السباق لمساعدتها على الجري لمسافات طويلة دون جهد وكذلك سرعة نمو العضلات وفي فترة قصيرة لكي تقاوم الجهد المبذول في السباق (5) يعد الستانون Sustanon أحد هذه المركبات الشائعة الاستخدام في الخيول خصوصاً خيول السباق وهو أقوى أنواع الستيرويدات البنائية ويتكون من أربعة استرات من هرمون التستوستيرون، وعند ارتباطه مع الثنائي التستوستيرون المائي Dihydrotestosterone (DHT) يكون مركباً بنائياً قوياً، وإن للستانون تأثيراً اندروجينياً طويلاً المدى (6,7). إن استرات مركب الستانون تعمل على تحرير مستمر للتستوستيرون في الدم لمدة تصل من ثلاثة إلى أربعة أسابيع (8) و للمركبات الاندروجينية تأثيرات جانبية تتمثل بالتثدي في الذكور gynecomastia الناتجة عن زيادة في مستوى الاستراديول داخل الجسم من خلال الزيادة في تحول التستوستيرون داخل الجسم بفعل أنزيم Aromatase إلى الاستراديول الذي يعمل على أحداث العقم المؤقت بسبب ضمور الخصية (9) وإن قلة إنتاج sertoli cells في خصى الجرذان المعاملة بالستانون سوف يؤدي الى قلة إنتاج سليفات النطف spermatogonia وبالتالي يؤدي الى قلة في عدد النطف المنتجة وضمور الخصية (33). كما وإن استخدامها لفترات طويلة يؤدي إلى تحفز سرطان الخلية الكبدية وسرطان البروستات (10,11). كما أن الجرعة العالية تعمل على إحداث أذى لكل من الكبد والكلية (12,13) حيث اثبت الباحثون (14 و 15) أن استخدام مركبات الاندروجين البنائية يؤدي إلى حدوث اذى في نسيج الكلية متمثل بوجود الترسبات الزجاجية يصاحبه ضمور النيبات مع تليف في النسيج الخلالي وكان هذا مصاحباً لارتفاع كل من الكرياتنين واليوريا والألبومين في الدم وتمتلك هذه المركبات تأثيرات جانبية على الجهاز القلبي الوعائي حيث وجد ان اعطاء مركبات الاندروجين البنائية يؤدي الى حدوث تضخم في البطين الايسر للقلب وذلك لازدياد عدد مستقبلات الاندروجين في عضلات الجسم ومن ضمنها عضلة القلب (16) وكذلك حصول احتشاء في عضلة القلب وزيادة في حدوث الخثر arterial thrombi وتكوين الصمات في الرئة pulmonary embolisms وبالتالي حوث الموت المفاجئ (17,18).

التصاعدية و الزايلول وصبت بالشمع على شكل قوالب وقطعت بجهاز المشراح بسمك ٤-٥ مايكرون ثم صبغت بالصيغة الروتينية الهيماتوكسيلين و الأيوسين (26).

النتائج

لوحظ ضمور نسيج الخصية وكان اكثر وضوحاً عند الجرعتان ١٠ و ٢٠ ملغم / كغم من وزن الجسم وفي اليوم ٣٠ من المعاملة مقارنة مع مجموعتي السيطرة (الشكلان ١ و ٢). واستمر إلى يوم ٦٠ من الحقن وبعد ترك الحيوانات لمدة ٣٠ يوماً على الماء والعلف الاعتياديين فقد لوحظ الضمور الشديد في نسيج الخصية.

ومجهرياً اظهرت خصى جردان مجموعتي السيطرة (الاولى والثانية) غير المعاملة بالسستانون عدم وجود تغيرات نسجية، اذ ظهر نسيج الخصية مكوناً من عدد من النيبات المنوية المتوازية مع ملاحظة النطف في مراحل متعددة من الانقسامات فضلاً عن وجود سليفات الخلايا النطفية وخلايا Sertoli cells وكذلك ملاحظة خلايا ليديك الخلالية Interstitial cells of Leydig على صورة مجاميع بين النيبات المنوية (صورة ١). في حين بينت المقاطع النسجية التابعة لنسيج خصية الجرذان المعاملة بالسستانون بالجرعة ٥ ملغم/كغم من وزن الجسم وعند الايام ١٥ و ٣٠ من الحقن وجود احتقانات في الاوعية الدموية الخصوية مابين النيبات المنوية مع وجود التنكس الخصوي Testicular degeneration كما وان بعض النيبات كانت تعاني من عدم انتظام في الترتيب السوي للخلايا فضلاً عن وجود نطف متنكسة في تجويف النيبات المنوية ووجود ارتشاح للخلايا الالتهابية وحيدة النواة ولوحظ تكاثر في الخلايا الخلالية (صورة ٢). وعند اليوم ٦٠ من الحقن كانت التغيرات النسجية مشابهة لما ذكر اعلاه لكن اكثر شدة وتطوراً وتمثلت بفقدان النطف مع فقدان الترتيب السوي لظهارة النبيب المنوي فضلاً عن الضمور والوذمة واختفاء خلايا ليديك (صورة ٣). في حين أظهرت المقاطع النسجية بعد ١٥ يوم من المعاملة لخصية الجرذان المعاملة بالسستانون بجرعة ١٠ ملغم /كغم من وزن الجسم وجود تنكس خصوي مع تواجد خلايا عملاقة فضلاً عن تنكس في النطف وعدم انتظام ظهارة النبيب المنوي (صورة ٤). وعند اليوم ٣٠ تكررت الافات السابقة لكن كانت اكثر شدة مع عدم انتظام الاغشية القاعدية للنيبات المنوية (صورة ٥) وفي اليوم ٦٠ من الحقن لوحظ وجود تنكس خصوي في الظهارة مع ملاحظة وجود نطف متنكسة ذات اشكال غير طبيعية مع تنكس في الخلايا المولدة للنطف Primary and Secondary Spermatocytes فضلاً عن اختفاء العديد من خلايا ليديك.

مستمرة وكانت ظروف التجارب موحدة لجميع المجاميع فقد وضعت بنفس الغرفة وتحت نفس ظروف التربية.

تصميم التجربة

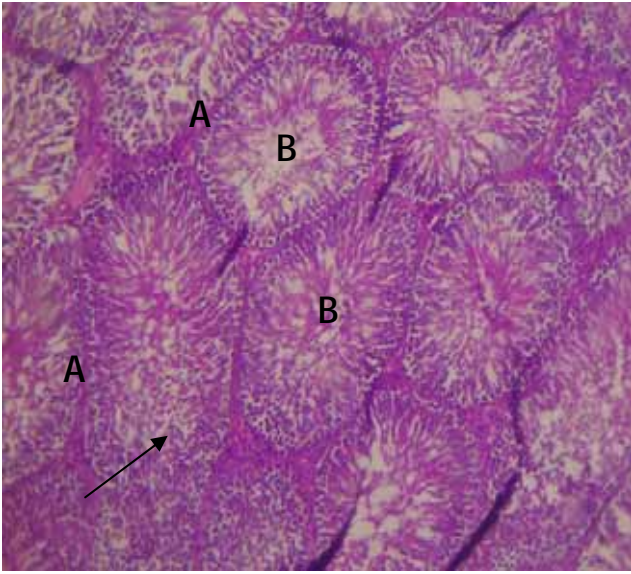
ضمت التجربة ١٠٠ جردً قسمت عشوائياً الى خمسة مجاميع وبواقع ٢٠ جردً لكل مجموعة. المجموعة الاولى عدت مجموعة سيطرة سالبة تم اعطائها بالماء والعلف الاعتياديين، المجموعة الثانية عدت مجموعة سيطرة موجبة تم حقنها بزيت السمسم اسبوعياً لمدة ٦٠ يوماً وعن طريق الحقن العضلي. اما المجموعة الثالثة والرابعة والخامسة فقد تم معامتها بمركب السستانون المخفف وبالتراكيز (٥ و ١٠ و ٢٠) ملغم/كغم من وزن الجسم وعلى التوالي اسبوعياً ولمدة ٦٠ يوماً وعن طريق الحقن العضلي وكان حجم الجرعة مقدار ٥ مل. وتم اخذ نسيج الخصية عند الفترات (١٥ و ٣٠ و ٦٠) يوماً بعد المعاملة ثم تركت خمسة جردان من كل مجموعة على الماء والعلف الاعتيادي لمدة ٣٠ يوماً بعد اخر معاملة لملاحظة فيما اذا كانت التغيرات العيانية والنسجية عكسية ام تقدمية.

جرعة السستانون

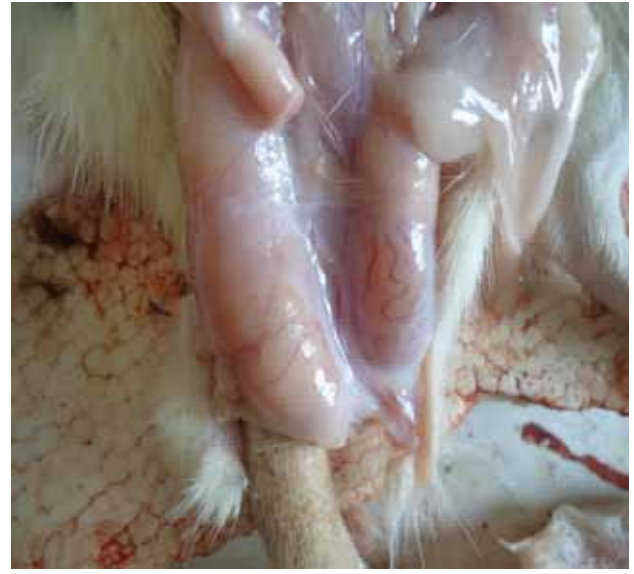لتحضير جرع السستانون المستخدمة في هذه التجربة تم إذابة المركب بزيت السمسم Sesame oil لغرض تحضير جرع مختلفة من المركب وحسب المجاميع التي ذكرت في تصميم التجربة وتم اختيار زيت السمسم كمخفف بالاعتماد على المصدر (24) وتم اختيار الجرعة ١٠ ملغم/كغم بالاعتماد على المصدر (25)، واستخدم زيت السمسم المصنع من قبل شركة البيلسان - الموصل في تخفيف مركب السستانون اما مركب السستانون فقد تم الحصول عليه من شركة Organon Oss Holand بتركيز ٢٥٠ ملغم/مل، وتم حساب جرع السستانون المستخدمة في الدراسة كالتالي: الجرعة ٥ ملغم/كغم تم اضافة ٠,١ مل من مركب السستانون ذا التركيز ٢٥٠ ملغم/مل الى ٤,٩ مل من زيت السمسم حيث اصبح حجم الجرعة بالتالي ٥ مل، الجرعة ١٠ ملغم/كغم تم اضافة ٠,٢ مل من مركب السستانون ذا التركيز ٢٥٠ ملغم/مل الى ٤,٨ مل من زيت السمسم حيث اصبح حجم الجرعة ٥ مل اما الجرعة ٢٠ ملغم/كغم تم اضافة ٠,٤ مل من مركب السستانون ذا التركيز ٢٥٠ ملغم/مل الى ٤,٦ مل من زيت السمسم حيث اصبح حجم الجرعة ٥ مل. و تم وزن الحيوانات اسبوعياً وذلك لتحديد الجرعة المعطاة ١ مل/كغم.

الصفة التشريحية

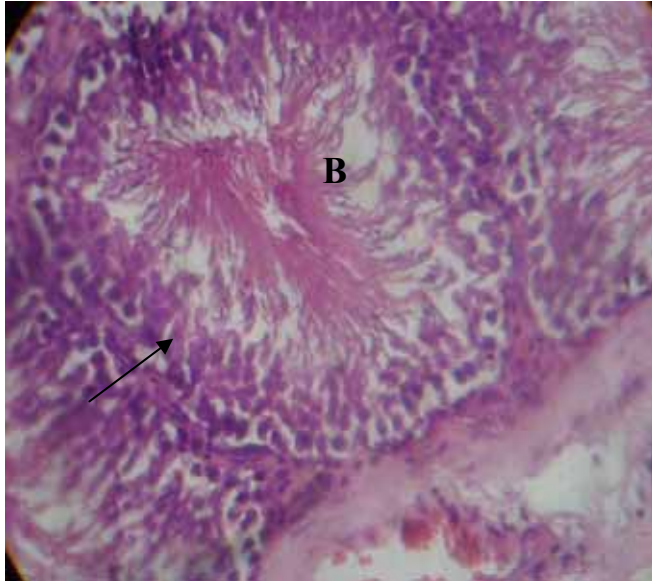تم إجراء الصفة التشريحية عند نهاية كل معاملة لملاحظة الافات العيانية للخصية، حيث حفظت العينات في محلول بونز لمدة ٤٨ ساعة بعدها نقلت الى محلول الفورمالين الدائري المتعادل ١٠% لمدة ٤٨ - ٧٢ ساعة وبعد ذلك تم تقطيعها إلى قطع صغيرة بحجم ١ سم^٢، ثم أجريت عليها عمليات التمرير بالكحول



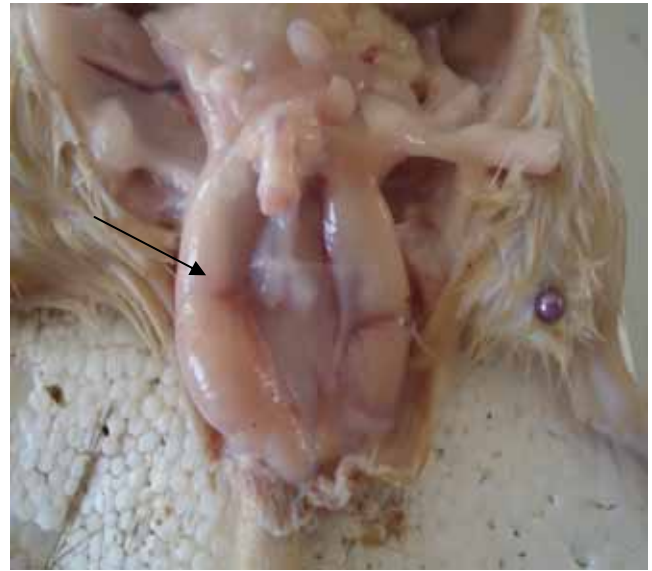
صورة ١: مقطع نسجي لخصية جرد مجموعة السيطرة الموجبة يوضح التركيب السوي لنسيج الخصية ونلاحظ وجود النبببات المنوية المنتظمة التوزيع (A) مع ملاحظة النطف في مراحل مختلفة من الانقسامات (B) ملون الهيماتوكسيلين والايوسين .X٩٠



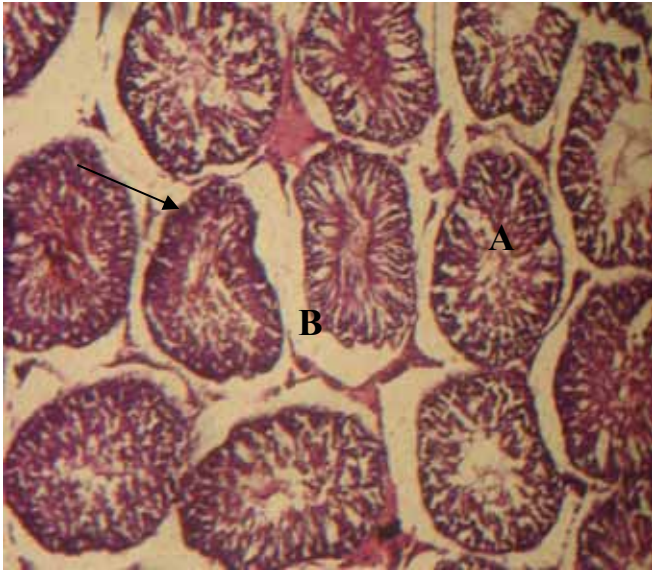
الشكل ١: تبين خصية جرد من مجموعة السيطرة الموجبة (المعاملة بزيت السمسم فقط) يوضح الحجم السوي للخصية.



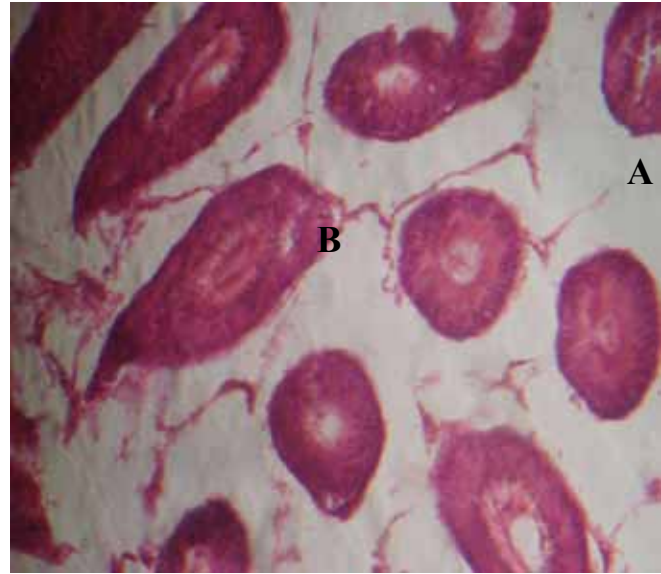
صورة ٢: مقطع نسجي لخصية جرد معاملة بالسستانون بجرعة ٥ ملغم/ كغم من وزن الجسم بعد ١٥ يوم من المعاملة، تظهر تثخن جدار النبببات المنوية (A)، تجمع النطف المتكسة في التجويف (B)، التتسك الخصوي في النبببات المنوية (سهم). ملون الهيماتوكسيلين والايوسين، .X٤٥٠



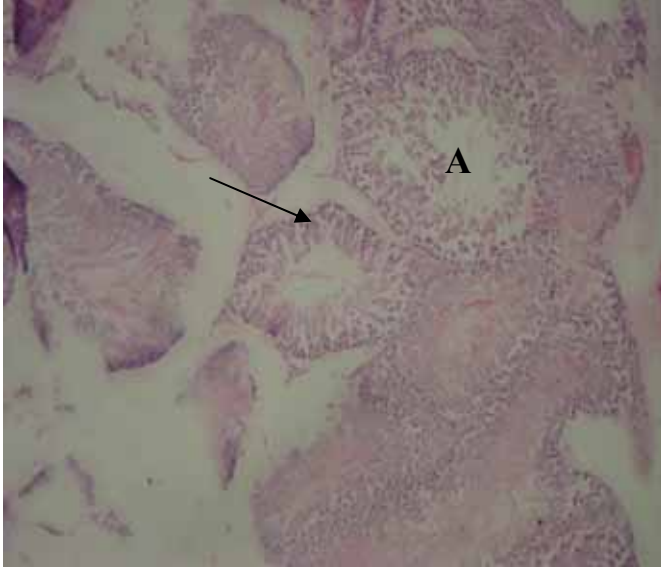
الشكل ٢: تبين خصية جرد من المجموعة المعاملة بالسستانون بالجرعة ١٠ ملغم/ كغم من وزن الجسم وعند اليوم ٣٠ من الحقن يوضح ضمور الخصيتين مع الشحوب (السهم).



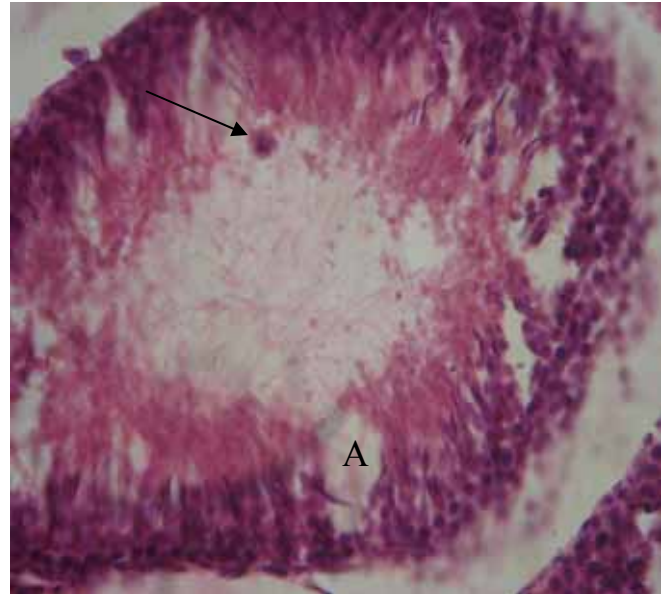
صورة ٥: مقطع نسجي لخصية جرد معاملة بالسستانون بجرعة ١٠ ملغم/ كغم من وزن الجسم بعد ٣٠ يوم من المعاملة، توضح التتسكس الخصوي (A) ووذمة مع عدم انتظام جدار النبيبات المنوية (سهم) واختفاء خلايا ليدك (B). ملون الهيماتوكسيلين والايوسين X١١٥.



صورة ٣: مقطع نسجي لخصية جرد معاملة بالسستانون بجرعة ٥ ملغم/ كغم من وزن الجسم بعد ٦٠ يوم من المعاملة، توضح وجود الوذمة مع انكماش وضمور في النبيبات المنوية (A) فضلاً عن اختفاء خلايا ليدك (B). ملون الهيماتوكسيلين والايوسين X١١٥.



صورة ٦: مقطع نسجي لخصية جرد معاملة بالسستانون بجرعة ٢٠ ملغم/ كغم من وزن الجسم بعد ١٥ يوم من المعاملة، توضح فقدان التركيب السوي للنبيبات المنوية (سهم) يصاحبها خلو تجويف النبيبات من النطف (A). ملون الهيماتوكسيلين والايوسين X١١٥.

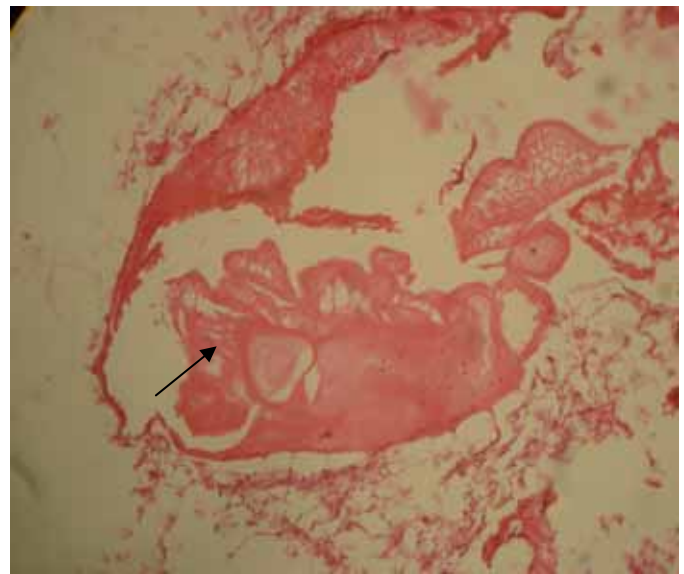


صورة ٤: مقطع نسجي لخصية جرد معاملة بالسستانون بجرعة ١٠ ملغم/ كغم من وزن الجسم بعد ١٥ يوم من المعاملة، توضح تنكس النطف (A) مع وجود الخلايا العملاقة (سهم). ملون الهيماتوكسيلين والايوسين X٤٥٠.

السبب إلى تثبيط إنتاج هرمون الكونادوتروبين عن طريق التثبيط العكسي لإنتاج هرمون اللوتيني LH والهرمون المحفز للجريبات FSH من الغدة النخامية حيث أثبت الباحثون (27,23,22) إن إعطاء مركبات الأندروجين يؤدي إلى تثبيط هرمون التوستوستيرون الطبيعي من خلال التثبيط العكسي لهرمون LH وفي حال كون الجرعات عالية يؤدي إلى قلة في إنتاج هرمون FSH المفرز من الغدة النخامية وبالتالي تثبيط عملية تكوين النطف وحدوث الضمور.

أوضحت التغيرات المرضية لنسيج خصية الجرذان المعاملة بمركب السستانون وبالجرع ٥ و ١٠ و ٢٠ ملغم/كغم من وزن الجسم وفي كافة أيام تيسير الموت euthanasia و ٣٠ و ٦٠ وكذلك في الحيوانات المتروكة ٣٠ يوماً بعد آخر معاملة على العلف والماء فقط وجود احتقانات في الأوعية الدموية للخصية مع وجود التتسكس الخصوي وكما أن بعض النبيبات كانت تعاني من فقدان التركيب السوي للنبيبات المنوية مع وجود التقجي في الظهارة المتبقية وتكررت الأفات في الجرعة ١٠ ملغم/كغم مع ملاحظة الخلايا العملاقة وذلك بسبب التتسكس الشديد وكانت أكثر شدة في الجرعة ٢٠ ملغم/كغم مع فقدان المظهر السوي لنسيج الخصية وتحولها إلى كتل وردية واستمرت هذه التغيرات في الحيوانات التي تركت ٣٠ يوماً بعد آخر معاملة وجاءت هذه النتائج متفقة مع ما توصل إليه الباحثان (29,28). وكما هو معروف ان الاستخدام الطويل لمركبات الأندروجين البنائية يؤدي إلى حدوث اذى للخلايا عن طريق تحطيم تركيب الDNA وكذلك تحدث اذى في الميتوكوندريا Mitochondria والمسؤولة عن الطاقة في الخلية وبالتالي تؤدي إلى التتسكس والتخر وموت الخلية (30)، أكدت نتائج هذه الدراسة حدوث ضمور في الخصية وضمور في النبيبات المنوية مع توقف في إنتاج النطف وكما أشار الباحث (21) إلى حدوث قلة في حجم الخصية مع انعدام تكوين النطف azoospermia، وذلك يعود إلى تثبيط إنتاج هرمون التوستوستيرون عند إعطاء مركبات الستيرويد الأندروجينية البنائية وذلك بسبب حدوث الآلية التغذوية العكسية negative feedback mechanism على الغدة النخامية والتي تمنع إنتاج هرمون المحفز للجريب FSH (31). وعند إعطاء مركب Testosterone decanoate و Testosterone propionate لوحظ أن نسبة هرمون FSH تنخفض مقارنة مع مجموعة السيطرة والمسؤول عن عملية تكوين النطف (21). كما أشار الباحثون (32,23) إلى حدوث ضمور في الخصية مع فرط تنسج في خلايا لديك فضلاً عن نقص تكوين النبيبات المنوية مع قلة في عملية تكوين النطف وهي تدعم عملية تحويل كميات كبيرة من الأندروجين إلى الاستروجين بفعل إنزيم الأروماتيز 5- α -aromatase والذي يؤدي إلى خلل في الهرمونات مع تغيرات تركيبية ونسجية في الأعضاء التناسلية والمتمثلة بالخصية والبروستات. كما واثبت الباحثون (23) إلى أن استخدام المركبات الأندروجينية البنائية المصنعة يؤدي إلى تكوين الخلايا العملاقة

أما بخصوص المقاطع النسجية لخصية الجرذان المعاملة بجرعة ٢٠ ملغم/كغم من وزن الجسم لوحظ فقدان الترتيب السوي للنبيبات المنوية مع وجود تقجي في هيولي الظهارة المتبقية واحتقان الأوعية الدموية وبداية لحدوث النخر يصاحبها وجود نطف غير طبيعية وميتة خلال الأيام ١٥ و ٣٠ (صورة ٦) وكانت هذه التغيرات أشدها في اليوم ٦٠ من المعاملة. في حين أظهرت المقاطع النسجية لنسيج خصية الجرذان التي تركت لمدة ٣٠ يوماً بعد آخر معاملة على الماء والعلف فقط انعدام وجود المظهر الطبيعي لنسيج الخصية مع وجود نطف متنكسة ومتنخرة في جميع المعاملات مقارنة مع مجموعتي السيطرة (الأولى والثانية) (صورة ٧).



صورة ٧: مقطع نسجي لخصية جرد بعد ٣٠ يوماً من انقطاع المعاملة بالسستانون بجرعة ٥ ملغم/كغم من وزن الجسم، توضح اختفاء المعالم السوية لنسيج الخصية وما تبقى يمثل كتلة حامضية وردية اللون (سهم). ملون الهيماتوكسيلين والايوسين X١١٥.

المناقشة

لوحظ أن شدة التغيرات المرضية تناسبت طردياً مع جرعة السستانون وزيادة تراكم الدواء بتقدم عمر الجرذان. أظهرت نتائج الفحص العياني للخصية وجود الضمور الشديد مع احتقان الأوعية الدموية المغذية للخصية وهذا ما اكده الباحثون (19) في دراسة أجريت على لاعبي كمال الأجسام ممن كانوا يتعاطون مركبات الستيرويد البنائية في محاولة للحصول على زيادة في الكتلة العضلية والقوة العضلية حيث أظهرت نتائج الفحص المصلي قلة في هرمون التوستوستيرون فضلاً عن قلة في حجم الخصية مع قلة في عدد النطف أو انعدام تكوين النطف وقد يرجع

16. Payne JR, Kotwinski PJ, Montgomery HE. Cardiac effects on anabolic steroids. *Heart*. 2004;90:473-475.
17. Vanberg P, Atar D. Androgenic anabolic steroid abuse and the cardiovascular system: Hand book of experimental pharmacology. 2010;95:411-457.
18. Fontana K, Oliveria HCF, Leonardo MB, De-lacerdav CAM, Da cruz-höfling MA. Adverse effect of the anabolic –androgenic steroids mesterolone on the cardiac remodeling and lipoprotein profile is alternated by aerobic exercise training. *Int J Exp Pathol*. 2008;89(5):358-366.
19. Jarow JP, Lipshultz LJ. Anabolic steroid induced hypogonads tropic hypogonadism. *American Journal of Sports Medicine*. 1990;18,429-431.
20. Rath NC, Huff WE, Balog JM, Bayyari GR. Effect of gonadal steroids on bone and other physiological parameters of male broiler chickens. *Poult Sci*. 1996;75:556-562.
21. Torres – Calleja J, Gonzalez – Unzaga M, Decelis – Carrilo R, Calzada – Sanchez L, Redron N. Effect of androgenic anabolic steroid on sperm quality and serum hormones levels in adult male body builders. *Life Science*. 2001;68:1769-1774.
22. Aberrethy DR, Arnold GJ, Bill RC. *Textbook. Mosby's Drug consult*. Mosby, Inc. 2002. pp:2681. www.Mosbys drug consult.com.
23. Thabet NS, Abdelrazek EM, Ghazy EW, Elballal SS. Effect of the anabolic steroid, boldenone undecylenate on reproductive performance of male rabbits. *J Rep Infert*. 2010;1(1): 08-17.
24. Carson JA, Lee WJ, McCung J, Hand GA. Steroid receptor concentration in aged rat hind limb muscle effect of anabolic steroid administration. *J Appl Physiol*. 2002;93:242-250.
25. Johansson A, Rundolfsson SH, Wikstrom P, Bergh A. Altered level of angioprotein 1 and Tei 2 are associated with androgen regulated vascular regression and growth in the ventral prostate in adult mice and rat. *J Endocrinol*. 2004;146:3463-3470.
26. Luna LG. *Manual of histological staining methods of the Armed Forces Institute of Pathology*. 3rd ed. The Blakiston Division, McGraw – Hill Book Company, New York. 1968.
27. Dohle GR, Smit M, Weber RF. Androgens and male fertility. *World J Uro*. 2003;21(5):341-345.
28. Rasul KH, Aziz FM. The effect of sustanon (testosterone derivatives) taken by athletes on the testis of rat. *Jordan J Biolo Sci*. 2012;5 (2):113-119.
29. Naraghi MA, Abolhasani F, Kashani I, Anarkooli IJ, Hemadi M, Azami A, Barbarest-ani M, Aitken RJ, Shokri S. The effect of swimming excise and suprphysiological doses of nandrolone decanoate on the testis in adult male rats: a transmission electron microscope study. *Folia Morphol*. 2010;69(30):138-146.
30. Bin- Bisher ASA. Histopathological evidence of the nephritic pathological alterations induced by the anabolic androgenic drug (sustanon) in male guinea pigs (*Cavia poncellus*). *J Biol Sci*. 2009; 9:514-523.
31. MacGavin MD, Zachary JF. *Pathological Basis of Veterinary Disease*, 4.ed., Mosby, Elsevier, Philadelphia. 2007. pp:693-695, 1330-1333.
32. Khatlab FK. Histological and ultrastructural studies on the testis of rat after treatment with aluminum chloride. *Aust J Basic Appl Sci*. 2007;1(1): 63-72.
33. Tahtamouni LH, Mustafa NH, Hassan IM, Ahmad IM, Yasin SR, Abdalla MY. Nandrolone decanoate administration to male rats induces oxidative stress, seminiferous tubules abnormalities, and sperm DNA fragmentation. *Jord J Biol Sci*. 2010;3(4):165-174.

في تجويف النبيبات المنوية في خصى الارانب. كما ان وجود الخلايا العملاقة هو دليل على حدوث ضمور في الخصية (33,32) وهذا يتفق مع ما توصلت اليه هذه الدراسة.

شكر وتقدير

تم دعم البحث من قبل كلية الطب البيطري، جامعة الموصل.

المصادر

1. Kuhn CM. Anabolic steroids. Recent progress in hormone research. 2002;53:411-432.
 2. Rogol A, Yesalis CE. Anabolic-androgenic steroids and adolescence. *Pediatr. Ann*. 1992; 21:175-188.
 3. Johansen K L, Mulligan K and Schamibelan M. Anabolic effects of Nandrolone decanoate in patient receiving dialysis. *JAMA*. 1999; 281:1275-1281.
 4. Seal LJ. Sex hormones: Testosterone replacement therapy. *Medicine*. 2009;37:445-449.
 5. <http://www.steroidology.com/steroidarticles/steroidinfo/18/equipoise/boldenone-undecylenate.html>
 6. Socas LM, Zumbado A, Romos J, Hernandez J, Roada, L. Hepatocellular adenoma associated with anabolic androgenic steroids abuse in body builders :A report of two cases and a review of the literature. *Br.J.Sport.Med*. 2005;39:27- 41.
 7. Wills S. *Drugs of Abuse*. 2nd Ed. Pharmaceutical press , London. U.K. 2005. ISBN-10:0853605822.
 8. Harvey RA, Champe PC, Howland RD, Mycek M J. *Lippincott's Illustrated Reviews: Pharmacology*. 3rd ed. Wolters Kluwer Company. Philadelphia. New York. 2006.
 9. Meriggiola M, Costantino A, Brenner W, Morsell – Labate A. Higher testosterone dose impairs sperm suppression induced by a combined androgen – progestin regimen. *J Androl*. 2002;23:684-690.
 10. Martin NM, Abu Dayyeh BK, Chung RT. Anabolic steroid abuse causing recurrent hepatic adenomas and haemorrhage. *World J Gastroenterol*. 2008;14:4573-5.
 11. Williams MG, Davis A, O'Connor N. Inhibition of testosterone – induced hyperplasia of the prostate of Sprague Dawley rats by pumpkin seed oil. *J Medin Food*. 2006;9:284-286.
 12. Tousson E, Allu-Eldeen A, El-Moghazy M. P53 and BC1-1 expression in response to boldenon induced liver cells injury. *Toxicol. Ind. Health*. 2011;27:711-718.
 13. Daher E F, Silva Junior GB, Queiroz AL, Ramos LM, Santos SQ, Bavro DM, Guimaraes AA, Barbosa CA, Franco LM, Patrocinio R. Acute kidney injury due to anabolic steroid and vitamin supplement abuse: report of two cases and aliterature review. *Int. Urol. Nephrol*. 2009;41:717- 723.
 14. Herlitz LC, Markowitz GS, Farris AB, Schwimmer JA, Stokes MB, Kunis C, Clovin RB, Agati VD. Development of focal segmental glomerulosclerosis after anabolic steroids abuse. *J. Am. Soc. Nephrol*. 2010; 21:163-172.
١٥. الحمداني، انتصار خزعل والكناني، انتصار رحيم. التأثيرات المرضية للستيرويد البنائي (السستانون) على كلية ذكور الجرذان. مجلة الانبار للعلوم البيطرية. ٢٠١٢؛ ٥(١): ١٥٩-١٧٢.